

Detección de los cambios Fenotípicos

en productos de Ratas Long Evans infectadas con *Trichinella spiralis* y tratadas con Albendazol

Phenotypic changes detection in new born Long Evans Rat infected with *T. spiralis* and Albendazol treated.

Chávez Guajardo Elsa Gabriela¹, Morales Vallarta Mario R.¹, Saldivar Elías Sergio J.², Reveles Hernández R. Gabriela², Muñoz E. José Jesús,³ Moreno García María Alejandra²

¹Facultad Ciencias Biológicas Universidad Autónoma de Nuevo León; ²U. A. Biología Experimental. ³U. A. Odontología Universidad Autónoma de Zacatecas. Méjico

e-mail elsagaby.chg@gmail.com

Recibido: 24/03/2010

Aceptado: 22/07/2010

Resumen

Trichinella spiralis es uno de los agentes causantes de la Trichinellosis, es una zoonosis de distribución mundial, afecta a gran número de mamíferos así como al humano. En México la causa principal de infección se asocia con el consumo de carne de cerdo infectada con *T. spiralis*. En este trabajo se detectaron los cambios fenotípicos en productos de ratas Long Evans infectas con *T. spiralis* y tratadas con Albendazol. Utilizamos ratas cepa Long Evans en edad reproductiva. Divididas en grupos, incluidos controles y con tratamiento de uno a catorce días de tratamiento, para sincronizar la gestación en las ratas se realizaron frotis vaginales. Para la detección del parásito se utilizaron técnicas directas de comprensión en placa y digestión artificial y la técnica indirecta de MIID, para los cambios fenotípicos de crías obtenidas se realizó análisis detallado con microscopio estereoscópico.

Palabras claves: *T. spiralis*, Albendazol, Gestación, Fenotípicos.

Summary

Trichinella spiralis is one of the causative agents of the Trichinellosis, is a zoonosis of world-wide distribution, affects to big number of mammals like this as to the human.

In Mexico the main cause of infection associate with the consumption of pig infected meat with *T. spiralis*. In this work detected the phenotypical changes in long Evans rats products infected with *Trichinells spiralis* and threated with albendazol medication. Use rats cepa long evans ina reproductive age. Divided in groups, included controls and with treatment varying of one to fourteen days of treatment, to synchronize the management in the rats realized vaginal smears For the detection of the parasites used direct techniques of understanding in plate and artificial digestion and the indirect technician of MIID, for the phenotypical changes of baby rats obtained realized a detailed analysis with stereoscopic microscope.

Key words: *T. spiralis*, Albendazol, management, Phenotypic.

Introducción

La Trichinellosis es una enfermedad causada por el parásito *Trichinella spiralis*, esta es una zoonosis endémica y de distribución mundial¹, la cual afecta a un gran número de mamíferos silvestres y domésticos así como al humano. Se ha reconocido como una parasitosis que representa gran importancia por el impacto social y económico tanto en la salud del ser humano y la ganadería². En México la causa principal de infección se asocia con el consumo de carne de cerdo infectada con la larva infectante (LI) de *T. spiralis*. Zacatecas es considerado zona endémica desde 1976 y en los últimos 10 años se ha reportado un aumento de

esta enfermedad a nivel nacional y mundial³. En cuestión de tratamiento se señala que la terapia antihelmíntica particularmente con benzimidazoles es considerada efectiva la controversia radica en la dosificación adecuada⁴ ya que este depende de la fase de infección (intestinal, sistémica o muscular). Estudios realizados en distintos modelos experimentales demuestran la efectividad de medicamentos como el albendazol^{5,6}, debido al periodo de tratamiento empleado y a la dosis efectiva es conveniente realizar estudios sobre los efectos de este medicamento por periodos prolongados y en periodo de gestación.

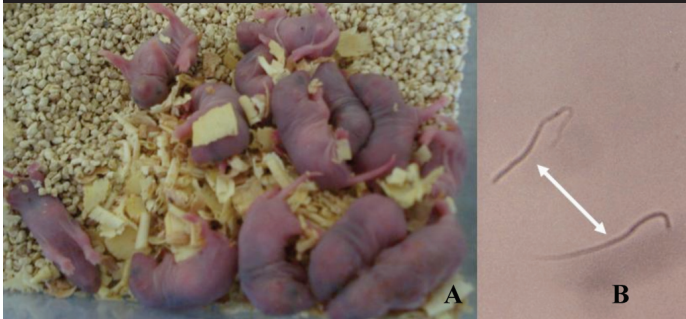Material y método

Se utilizó como modelo experimental, ratas Long Evans en etapa gestante (de dos meses y medio de edad), dividido en cuatro grupos, tres se conformaron de 10 ratas cada uno que correspondió a los grupos control (control gestante, control infectado con 500LI de *T. spiralis* y control infectado y fecundado) y el cuarto grupo se subdividido en seis grupos de 10 ratas cada uno, con tratamiento (Tx) de albendazol a dosis de 15mg. por kg. de peso, el periodo de Tx fue 1, 3, 5, 7, 10 y 14 días) para detectar el estro en nuestro modelo experimental se realizaron frotis vaginales para identificar el posible día de la monta⁷. Al detectar espermatozoides se tomo como día uno de gestación y se procedió a infectar con 500LI vía oral a cada rata, se tomó muestra sanguínea para obtener suero de los animales para detectar la presencia del parásito mediante la técnica de Micro-Immuno-Difusión Doble (MIDD)⁸ también se realizaron las técnicas de compresión en placa y digestión artificial para detectar al parásito en músculo de animales sacrificados, para detectar los cambios fenotípicos en crías obtenidas se llevo a cabo el análisis detallado de las características físicas además registro de talla, peso y número de productos obtenidos en los partos se realizo la extracción del aparato reproductor de las ratas donde no se obtuvieron partos.

Resultados

Grupo 1. Control gestante, de los frotis vaginales se observaron espermatozoides y se dio seguimiento al desarrollo de la gestación resultando partos con un promedio de 10 crías. La MIDD resulto negativa (Fotografía N° 1)

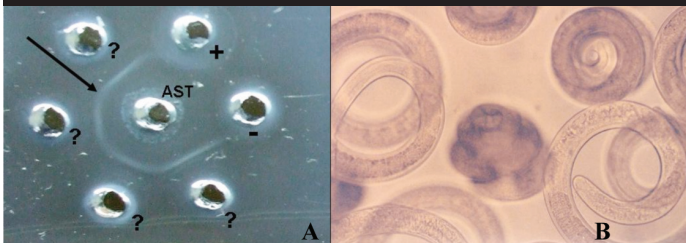
Fotografía N° 1



Fotografía no. 1. A) Crías de rata sana B) Espermatozoides resultado del frotis vaginal se observan a microscopio de luz con el objetivo de 10x,

Grupo 2. Hembras infectadas con *T. spiralis*, al sacrificio se obtuvo músculo se sometió a las técnicas de compresión en placa y digestión artificial resultando positivas a la presencia de *T. spiralis*, la MIDD resulto positiva. (Fotografía N° 2)

Fotografía N° 2

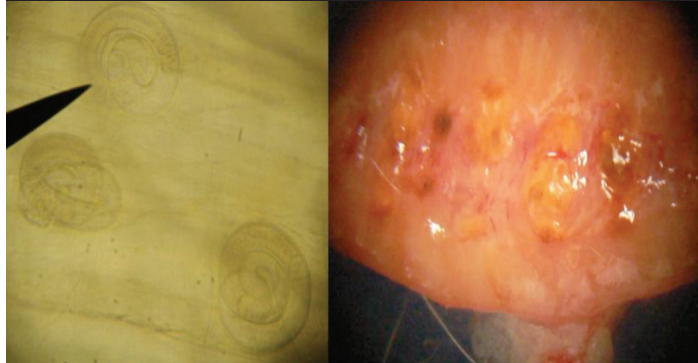


Fotografía no. 2 A) MIDD donde se observa un precipitado característico de la reacción Ag-Ac. B) LI obtenidas de digestión artificial observadas al microscopio de luz con el objetivo de 10x.

Grupo 3. Hembras gestantes e infectadas, de la gestación resulto un promedio de 2 crías la MIDD resulto positiva ya que se presentó el precipitado característico de la reacción Ag-Ac.

Grupo 4. Hembras gestantes, infectadas y tratadas con Albendazol (ABZ) para el día uno de Tx no se obtuvieron crías el aparato reproductor resulto con características variable como se muestra en la Fotografía N° 3.

Fotografía N° 3



Fotografía no. 3. A) LI en músculo de rata con 1 día de Tx con ABZ B) parte interna de aparato reproductor donde se observan protuberancias observadas al microscopio de luz con el objetivo de 10x

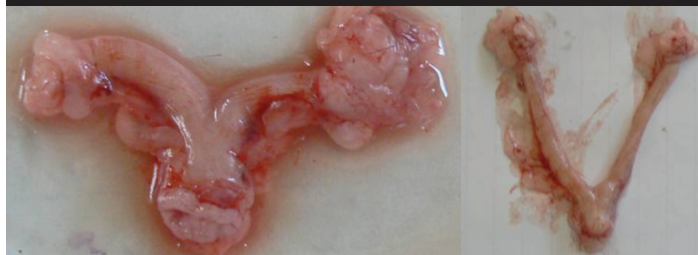A tres días de tratamiento se obtuvo como resultado de los partos un promedio de 2 crías con un promedio en peso 6.2 gr. y longitud 6.7 cm. (Fotografía N° 4). A los 5 días de Tx no se obtuvo ninguna cría, el aparato reproductor resultó con características macroscópicas diversas (Fotografía N° 5).

Fotografía N° 4

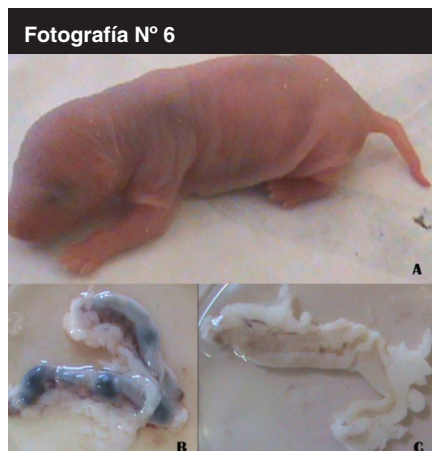


Fotografía no.4. Crías del grupo con 3 días de Tx de ABZ.

Fotografía N° 5

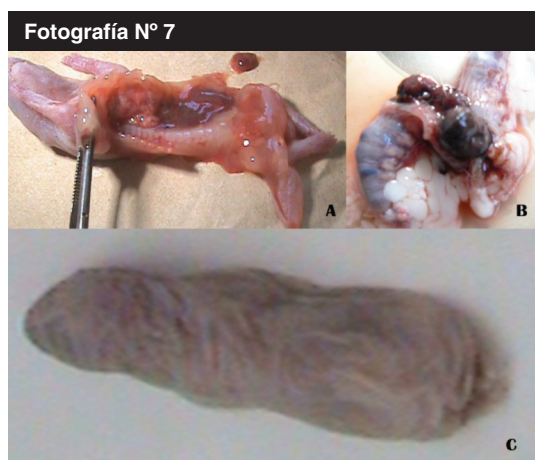


Fotografía no. 5. Cuernos uterinos del grupo con 5 días de Tx observándose con exceso de grasa así como diferencias en morfología, tamaño y consistencia.



Fotografía no. 6. A). cría de ratas con siete días de Tx. Con características físicas aparente/m normales B).cuernos uterinos donde se observan protuberancias no viables para el desarrollo. C). cuernos uterinos con ausencia total de irrigación.

A los siete días de Tx se obtuvieron partos con un promedio de 1 cría con un promedio en peso 5.1gr y 5.2cm de longitud, en los cuernos uterinos se observaron varias anomalías morfológicas (Fotografía N° 7). A los 10 días de Tx no se obtuvieron crías y 15 días de Tx se obtuvieron crías todas muertas con distintas alteraciones morfológicas de igual marea los cuernos uterinos se observaron también con alteraciones (Fotografía N° 8)



Fotografía no. 7. A) Parte interna de la rata donde se observa ausencia de órganos vitales tanto en caja torácica como abdominal B) Cuernos uterinos obtenidos de ratas con 15 días de Tx. C) rata muerta con alteraciones en columna vertebral sin extremidades ni rasgos faciales.

| Tablas de resultado | | |
|-----------------------|--------------------------|---------------------------------------|
| Grupo | No. De crías en promedio | Alteraciones fenotípicas de las crías |
| fecundado sano | 12 | - |
| Fecundado e infectado | 4 | - |
| Tx 1 día ABZ | 8 | - |
| Tx 3 día ABZ | 7 | + |
| Tx 5 día ABZ | 0 | - |
| Tx 7 día ABZ | 1 | + |
| Tx 10 día ABZ | 0 | - |
| Tx 15 día ABZ | 1 | + |

(+) presencia, (-) ausencia.

Discusión

Utilizamos como modelo experimental ratas de la cepa Long Evans y en este modelo se implemento que a la observación de espermatozoides se dio la fecundación y el parto a los veintidós días aproximados posteriores a la observación. Los resultados obtenidos indican que la infección tiene efecto

sobre el número de crías ya que disminuyo considerablemente del grupo control infectado con respecto al control sano, así como también el tratamiento, ya que conforme se aumenta el tiempo de tratamiento el promedio de crías disminuye de manera inversamente proporcional, la observación de las características fenotípicas de las crías indican que existen cambios a partir de tres días de tratamiento con el medicamento, y estos se observan exacerbados en las crías obtenidas de las ratas que se las trato durante 15 días con el medicamento ya que se observan alteraciones en columna vertebral así como en cabeza carecen de fosas nasales y orejas, en la parte interna carecen de órganos vitales tanto en cavidad abdominal, como cavidad torácica, con respecto al tratamiento de acuerdo a los resultados la dosis administrada (15 mg/kg de peso) es efectiva a partir de tres días de tratamiento ya que se observo la ausencia de LI a partir de este tratamiento en las madres.

El presente es un estudio preliminar, pero si es muy importante que el albendazol sea utilizado solo bajo preinscripción medica, para evitar efectos colaterales.

Conclusión

El medicamento es efectivo contra la infección a nivel intestinal a partir de los tres días de tratamiento, la infección tiene efecto directo negativo sobre el número de crías así como también el tratamiento.

Las características fenotípicas en las crías nos indican que el uso de este medicamento no es adecuado ya que existen alteraciones que no permiten la supervivencia de las crías.

Por lo que no se recomienda el uso prolongado de este medicamento.

Referencia

- Moreno G. MA., Vacio de la T. MR., Reveles H. RG., Muñoz E. JJ. 2001. Epidemiología de *T. spiralis* en el Estado de Zacatecas, México. J Brasil Patol 2001; 37: 25.
- Roberts T, Murrell K. Economic losses caused by food borne parasitic diseases. In proceedings of the symposium on cost-benefit aspects of food irradiation. Processing IAEA/FAO/WHO, Alix en provence 1-5 march IAEA, SM- 328/66, viena 1993: 51-75.
- Chávez Guajardo EG., Moreno García MA., Saldivar Elías S., Muñoz Escobedo JJ., 2006 Trichinellosis una zoonosis vigente Revista Electrónica de Veterinaria REDVET Vol. VII, N° 05, Junio/2006.
- Watt G, Silachamroom U: Areas of uncertainty in the management of human trichinellosis: a clinical perspective. Expert Rev Anti infect ther 2004 Aug; 2(4): 649-52.
- Marinculic, A., Fajdiga, M., & Durakovic, E. 2001. The Efficacy of Flubendazole against *Trichinella spiralis* in Swine. Parasite, Vol 8 Págs. 191-194.
- Chávez Ruvalcaba MI., Muñoz Escobedo JJ., Morales Vallarta MR., Moreno García MA., 2006. Comparación del Efecto Terapéutico del Albendazol, Ivermectina y Nitazoxanida en Infección por *Trichinella spiralis* con Diferente Carga Parasitaria en Fase Intestinal en Modelo Experimental Murino. VET-UY. No. 6. Págs. 1-8.
- López Gutiérrez Julián detección de anticuerpos anti *T. spiralis* en productos de madres infectadas con *Trichinella spiralis* en modelo experimental murino (*Rattus norvegicus* Long Evans). TESIS U. A. de Medicina Veterinaria y Zootecnia. Universidad Autónoma de Zacatecas pp 20-22 Zacatecas Mex. 2002
- Ouchterlony, O. 1958. Difussion in Gel Methods for Immunological Analysis in: Progress Allergy. Vol. V. Ed. Gallio, P, Basel and New York, Krager, New York. USA. 1- 78.