

# Efecto del Albendazol

## en ratas Long Evans gestantes e infectadas con *T. spiralis*

Albendazol effect in Long Evans Rats pregnant and infected with *T. spiralis*

Chávez Guajardo Elsa Gabriela,<sup>1</sup> Morales Vallarta Mario R.<sup>1</sup>, Saldivar Elías Sergio J.<sup>2</sup>, Reveles Hernández R. Gabriela.<sup>2</sup>

Muñoz E. José Jesús,<sup>3</sup> Moreno García María Alejandra.<sup>2</sup>

<sup>1</sup>Facultad Ciencias Biológicas Universidad Autónoma de Nuevo León; <sup>2</sup>U. A. Biología Experimental. <sup>3</sup>U. A. Odontología Universidad Autónoma de Zacatecas. e-mail elsagaby.chg@gmail.com

Recibido: 18/07/2010

Aceptado: 15/09/2010

### Resumen

El Albendazol es el antihelmíntico de primera elección para varias parasitosis, entre ellas la Trichinellosis, sin embargo, el tiempo de tratamiento debe ser por periodos prolongados. El objetivo del trabajo fue determinar el efecto de este medicamento sobre ratas Long Evans gestantes e infectadas con *T. spiralis*. Se sincronizaron las ratas para gestarlas e infectarlas, el tratamiento fue de uno a catorce días, se utilizó la técnica de Hematoxilina-Eosina para evaluar el efecto sobre el hígado y el aparato reproductor, se determinó el número de crías por tratamiento y las características de las crías obtenidas, los resultados indican una degeneración de los tejidos conforme aumenta el tiempo de tratamiento además se observa que el número de crías es afectado directamente al aumentar el tiempo de tratamiento.

Albendazol, Tratamiento, Gestación, *T. spiralis*.

### Abstract

The Albendazol is the antihelmintic of first election for several parasitism, among them trichinellosis, nevertheless, the time of treatment must be per prolonged periods. The aim of this work was to determine the effect of this medicine on Long rats Evans pregnant and infected with *T. spiralis*. We synchronize the rats to develop them and to infect them, the treatment went of one to fourteen days, used the Hematoxilina-Eosin technique to verify the effect on the liver and the reproductive apparatus and verified the number of young for each treatment and if correspondence between the obtained characteristics of the reproductive apparatus and young existed, the results indicate a degeneration of weaves as increases the time of treatment in addition is observed that I number of young is directly affected when increasing the treatment.

### Introducción

Albendazol es un antihelmíntico de amplio espectro de administración oral, el nombre químico es metil-5-(propiltio)-2-bencimidazolcarbamato, su fórmula molecular es  $C_{12}H_{15}N_3O_2S$ , su peso molecular es 265.34. Es un polvo blanco a blanquecino, soluble en dimetilsulfóxido, ácidos fuertes y bases fuertes, ligeramente soluble en metanol, cloroformo, acetato de etilo y acetonitrilo, es prácticamente insoluble en agua<sup>1</sup>.

Albendazol ejerce su efecto antihelmíntico, inhibiendo la polimerización de la tubulina y por tanto, disminuye los niveles energéticos hasta que estos llegan a ser insuficientes para la sobrevivencia de los parásitos. De este modo, albendazol inicialmente inmoviliza y después causa la muerte a los helmintos susceptibles<sup>1</sup>.

Ahora bien el agente causal de la enfermedad parasitaria llamada Trichinellosis es el nematodo *Trichinella spiralis*, este parásito afecta a una gran variedad de mamíferos princi-

palmente carnívoros, el ser humano también es susceptible de contraer la infección y la causa principal es el consumo de carne cruda o cocida de manera deficiente procedente de animales infectados con el parásito. Esta parasitosis es considerada zoonosis endémica y de distribución mundial, en México la causa principal de infección se asocia con el consumo de carne de cerdo infectada con la Larva Infectante (LI) de *T. spiralis*. Zacatecas es considerado zona endémica desde 1976<sup>3</sup>.

La infección típicamente cursa con dolor abdominal, diarrea, fiebre, mialgias, artralgias, anorexia y edema periorbital, su intensidad suele ser leve o moderada<sup>5</sup>. Debido a la aparente baja prevalencia de esta parasitosis, a la aparente inespecificidad y escasa importancia clínica de los síntomas y signos mencionados, en un número no cuantificado de casos que se llegan a presentar, el diagnóstico erróneamente se orienta a una fiebre tifoidea o algún otro padecimiento más común; o

bien, el paciente no acude a consulta y por tanto, la infección no es diagnosticada. Prueba de ello podría ser el hecho de que muchas infecciones causadas por *T. spiralis* solo han podido ser detectadas en estudios post mortem. Esto sugiere que la información actual de la Trichinellosis humana no refleja la situación epidemiológica de esta enfermedad parasitaria en México<sup>6</sup> De aquí la importancia de seguir estudiando esta parasitosis y en este caso en particular se analiza el tratamiento con un antihelmíntico de uso común como es el Albendazol ha diferentes tiempos de tratamiento, hasta el momento considerado uno de los más efectivos contra la parasitosis, sin embargo con efectos adversos para la madre y el producto o cría hasta ahora no conocidos en su totalidad. Consideramos analizar los efectos que el tratamiento pueda causar, debido a los períodos de tiempo de tratamiento y concentración del antihelmíntico hasta el momento recomendados pero que a la vez los daños orgánicos que ocurren desconocidos.

## Material y métodos

Del modelo experimental utilizado.

90 Ratas de dos meses y medio de edad de la cepa Long Evans. Los animales se mantuvieron en condiciones constantes de temperatura y luz, con acceso libre a alimento y agua dentro del Bioterio de la Unidad Académica de Biología Experimental (UABE) de la UAZ, fueron divididas en cuatro grupos de los cuales tres fueron de diez animales y uno de 50 animales.

Para sincronizar a los animales a gestación las ratas hembras en etapa de estro o pro-estro fueron cruzadas con un macho sano. Se realizaron frotis vaginales para la detección del estro y el posible día de la monta de acuerdo a la metodología propuesta por López en 2002.

La infección (500 LI de *T. Spiralis* vía oral) de los animales también fue sincronizada con la gestación y los tratamientos.

Grupo 1 Al término de la gestación se evaluó el número de crías obtenidas y características físicas, técnicas directas (toma de muestra de tejido, hígado y aparato reproductor) e indirectas (estudio inmunológico)

Grupo 2 Hembras adultas se sacrificaron a las 4 semanas para evaluación de carga parasitaria y respuesta inmune, metodología igual al grupo uno por medio de las técnicas directas (CP y DA) e indirectas (MIDD).

Grupo 3 Hembras gestantes e infectadas. Se evaluó el número de crías y sus características físicas así mismo se aplicaron técnicas directas e indirectas, se tomó tejido de hígado y aparato reproductor para realizar estudio histológico mediante la técnica de H-E.

Grupo 4 Hembras gestantes, infectadas y tratadas (TX) con el medicamento por 1, 3, 5, 7, 10, 14 días fueron sacrificadas a los 30 días después de cada tratamiento se verificaron las características fenotípicas de las crías obtenidas y se realizó

Técnica de micronúcleos para verificar si existen alteraciones genotípicas, se realizó la técnica de hematoxilina-eosina para observar tejido de hígado y aparato reproductor en las ratas adultas. Para verificar la infección y la efectividad del tratamiento en la madre se aplicaron las técnicas directas de digestión artificial para evaluar carga parasitaria y observación directa al microscopio y la técnica indirecta de MIDD.

Técnicas empleadas:

Para reproducir el ciclo biológico de *T. spiralis*:

La fuente de LI para las diferentes pruebas en el presente estudio fueron a partir de la cepa que se ha conservando en diferentes modelos experimentales en el Bioterio de la Unidad Académica de Biología Experimental, desde el primer brote de Trichinellosis reportado en el Estado de Zacatecas, en Laguna del Carretero, en el municipio de Villanueva en 1976<sup>7</sup>. Los animales utilizados tanto para preparar el inóculo, así como los empleados para experimentación fueron proporcionados por el Bioterio de la misma institución, la cual pertenece a la Universidad Autónoma de Zacatecas México.

Se obtuvo carne infectada de los músculos de ratas infectadas, posteriormente se analizó la carga parasitaria mediante la técnica de compresión en placa, se llevó a cabo el conteo de larvas para así obtener el tamaño de muestra (en peso) con el que se infectó al modelo de experimentación.

Para verificar la infección (presencia del parásito) se utilizaron las siguientes técnicas:

Se obtuvieron muestras de tejido del modelo experimental y se aplicaron las siguientes técnicas:

Técnica de compresión en placa (CP).

Al sacrificio del modelo experimental (ratas Long Evans) se obtuvo la carne de los tejidos, se realizó una mezcla homogénea de los tejidos de diafragma, macetero, lengua, pierna, se observó 0.5 g de la muestra, se colocó en una laminilla de vidrio con otra laminilla se comprimió, se observó al microscopio de luz con objetivo 10X<sup>8</sup>. Verificando así la presencia o ausencia de LI en músculo estriado.

Técnica de digestión artificial (DA).

El proceso se lleva a cabo a 37° C por 24 horas según el método descrito por Del Río y colaboradores en 1986 con algunas modificaciones, donde se colocaron 60 g de tejido infectado triturado, en un tamiz de tul, en forma de saco; suspendido en una solución al 0.03% de pepsina (SIGMA) (10,000 U) y HCl (ANALYTYKA) al 37% (0.2M) en un litro de agua destilada en un embudo de separación; transcurridas las 24 horas se procede a separar las LI que se depositaron en el fondo del embudo de separación<sup>9</sup>.

Para modelos experimentales vivos utilizamos las siguientes técnicas:

Se obtiene suero de los animales mediante la extracción de sangre y posteriormente aplicamos las siguientes técnicas:

## Micro Inmuno Difusión Doble (MIDD).

Se elaboró un gel de bactoagar (DIFCO) al 1% en solución Buffer de fosfatos (Fosfato de Sodio Mono y Dibásico ANALYTYKA) (PBS) con 0.01 g de azida de sodio; se coloca 4.5 ml de la solución líquida (50°C) sobre una laminilla de vidrio, una vez en forma sólida, se procedió a formar la roseta, a una distancia de 0.5 cm. entre pozo y pozo, se colocó el antígeno soluble total en una cantidad de 10  $\mu$ L (9  $\mu$ g) en el centro y en torno a éste los sueros problema, ocupando siempre un suero control positivo y un negativo, se dejó a temperatura ambiente en cámara húmeda de 24 a 48 horas hasta la presencia de líneas de precipitación entre el suero control positivo y el antígeno<sup>10</sup>.

Obtención del antígeno soluble total de *T. spiralis*.

Se inicia su obtención con la digestión artificial, posterior de la obtención de las LI se someten a varios lavados con solución buffer de fosfatos (PBS), se separa el paquete larvario se adiciona nitrógeno líquido y se tritura. Una vez rotas las larvas se centrifuga, el sobrenadante obtenido contiene el antígeno soluble total (AST) de *T. spiralis* al cual se le realizó determinación de proteínas por el método de Bradford mismo que se usa como antígeno para las diferentes pruebas inmunológicas en el modelo experimental murino<sup>11</sup>.

Para determinar el efecto del ABZ en las ratas se utilizó la siguiente técnica:

Tinción Hematoxilina–Eosina.

Se tomaron las muestras de hígado y cuernos uterinos de rata, controles y tratamiento. Se fijaron los tejidos en formol amortiguado al 10% por 24-48 horas. Posteriormente se pasaron a alcohol etílico al 70% para su procesamiento automático por aproximadamente 12 horas en dos pasos de OH al 70%, OH al 80%, OH al 96%, OH al 100% y xilol. De éste último paso se sacaron las muestras y se embebieron en parafina formando bloques de soporte para la realización de cortes histológicos de 5-8  $\mu$ m de espesor en un microtomo Leica Modelo 820. Los cortes se colocaron en un baño de flotación a 50°C y se levantaron en un portaobjetos para dejarse secar, desparafinarse por una hora en una estufa y pasar al proceso de tinción con la técnica Hematoxilina y Eosina según el criterio de Vilorio (2000).

Micronúcleos

Se realizó la técnica in Vivo, se sacrificó a la rata, se le extrajo el fémur de ambas extremidades, se limpiaron con solución salina, se cortaron ambas extremidades, se extrajo la médula ósea recolectándola en un tubo cónico con suero fetal bovino (INVITROGEN) y heparina, se llevó a cabo la resuspensión del contenido, se centrifugó por diez minutos a 1500 rpm, se decantó el sobrenadante y se procedió a realizar los frotis en laminillas de vidrio previamente marcadas, se fijaron a temperatura ambiente y se tiñeron con el colorante naranja de acridina. El conteo de células se llevó a cabo con el microscopio de fluorescencia con el objetivo a 100X.

## Resultados

Grupo 1. Control gestante con el suero obtenido se realizó MIDD resultando negativa, de los frotis vaginales se observaron espermatozoides y se dio seguimiento al desarrollo de la gestación resultando partos con un promedio de 10 crías con un promedio en peso de 5.2 gramos y longitud de 6.4 cm. (Figura 1). Al sacrificio se tomó muestra de hígado el mostro su coloración marrón característica y conformación lisa y cuernos uterinos y el análisis macroscópico mostró características normales de ambos uterinos se encontraron irrigados, su consistencia era laxa y a la vez firme, su coloración rosada su extensión de alrededor de 2.30 cm.

Figura 1

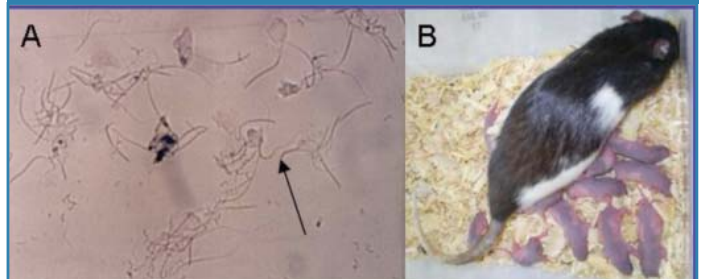


Fig. 1 A) Espermatozoides resultado del frotis vaginal, se observan con microscopio de luz X100, B) rata control sana gestante con 11 crías.

Grupo 2. Hembras infectadas con *T. spiralis*, al sacrificarlas se recuperó músculo y se sometió a las técnicas de compresión en placa y digestión artificial, resultando positivas. Se aplicó MIDD resultando en todos los casos líneas de precipitación lo que indica interacción Ag-Ac (Figura 2).

Figura 2

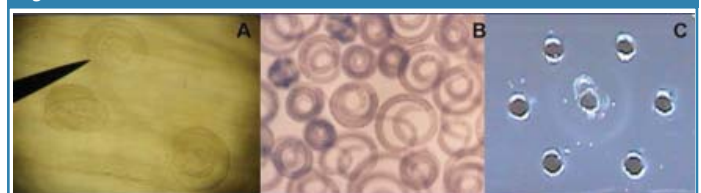

Fig. 2 A) compresión de tejido donde se observan LI de *T. spiralis* observadas al microscopio de luz con el objetivo de x100. B) LI obtenidas de digestión artificial. C) MIDD donde se observa un precipitado característico de la reacción Ag-Ac.

Grupo 3. Hembras gestantes e infectadas, al detectar presencia de Espermatozoides se infectaron con *T. spiralis* se dio seguimiento al desarrollo de la gestación resultando un promedio de 2 crías, con un promedio en peso de 4.5 gr. y 5.2 cm. de longitud. De las características de extremidades y cabeza no se observó ninguna alteración.

Grupo 4. Hembras gestantes, infectadas y tratadas con Albendazol (ABZ) se procedió de la misma forma que el grupo cuatro y 24 h después de la infección inició el tratamiento con ABZ. Se dio seguimiento al desarrollo de la gestación. Resultando:

Grupo 4.1 con 1 día de Tx. ABZ. Se obtuvieron Partos con un promedio de 4 Crías con un promedio en peso de 4.8gr. y 5.3cm de longitud.

30 días posteriores a la infección se sacrificaron las madres se obtuvieron tejidos (lengua, macetero, pierna y diafragma)

resultado estas con presencia de LI de *T. spiralis*. Se extrajeron cuernos uterinos e hígado y se sometieron a examen macroscópico resultando con variabilidad de características morfológicas como es el caso de protuberancias. (Figura 3).

Figura 3

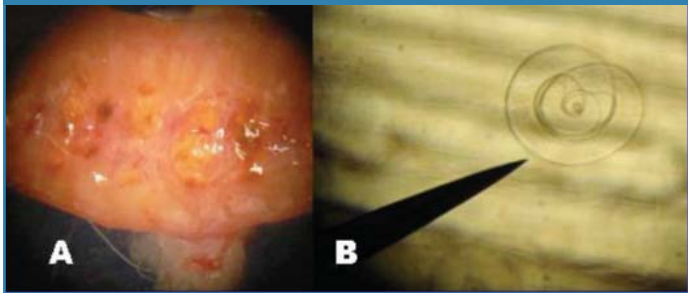


Fig. 3. A) parte interna de cuerno uterino donde se observan protuberancias que corresponde a posibles productos no viables. B) LI en músculo de rata con 1 día de Tx con ABZ observadas al microscopio de luz a x100.

Grupo 4.2 con 3 días de Tx ABZ. Se obtuvo como resultado de los partos un promedio de 2 crías con un promedio en peso 6.2 gr. y longitud 6.7cm. al seguimiento de los productos se observaron alteraciones fenotípicas de cabeza y extremidades solo en algunas de las crías que es importante mencionar que a los primeros días de desarrollo no se identificaron (Figura 4). Se sacrificaron las ratas se analizaron tejidos (lengua, diafragma, masetero y pierna) por técnicas directas CP y DA resultando ambas negativas a la presencia de LI de *T. spiralis*; se extrajeron los cuernos uterinos e hígado en los cuales por análisis macroscópico se observaron anomalías en el tejido de los cuernos uterinos (figura 5).

Figura 4

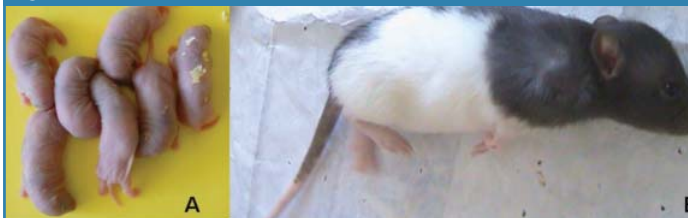

Fig.4 A) crías del grupo con 3 días de Tx de ABZ. B) cría del grupo con 3 días de Tx de ABZ, donde se observan alteraciones en el tamaño de cabeza y extremidades.

Figura 5

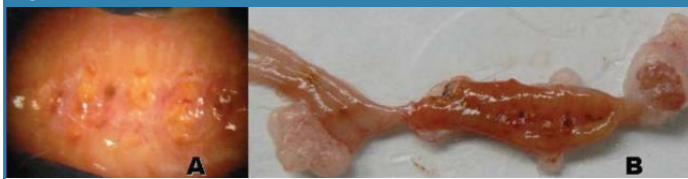

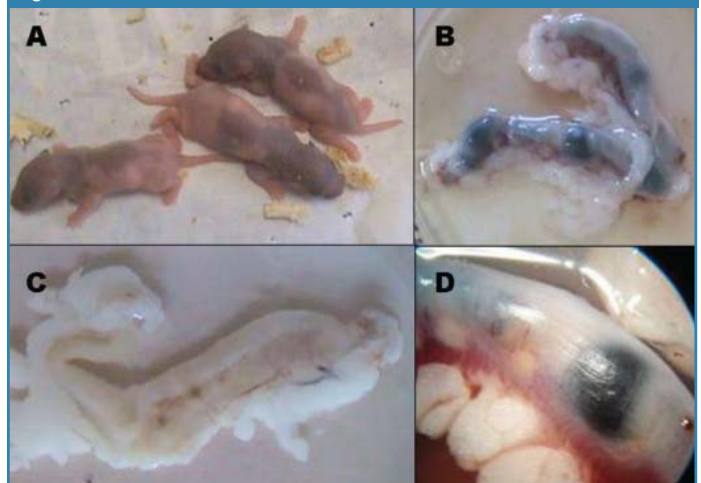
Fig. 5 A) parte interna de un extremo del cuerno uterino con algunos gránulos microscopio estereoscópico. En B) observamos cuernos uterinos con poca irrigación.

Grupo 4.3 con 5 días de Tx con ABZ. No se obtuvo ninguna cría, al término del período de gestación se extrajo aparato reproductor resultando alteraciones macroscópicas diversas como lo es tamaño, irrigación y la consistencia, que era muy rígida con respecto al control. La digestión artificial y compresión en placa de los tejidos de elección de *T. spiralis* resultaron todos negativos.

Grupo 4.4 con 7 días de Tx con ABZ. Se obtuvieron partos con un promedio de 1 cría y con un promedio en peso 5.1gr y 5.2cm de longitud, las ratas donde no se obtuvieron crías

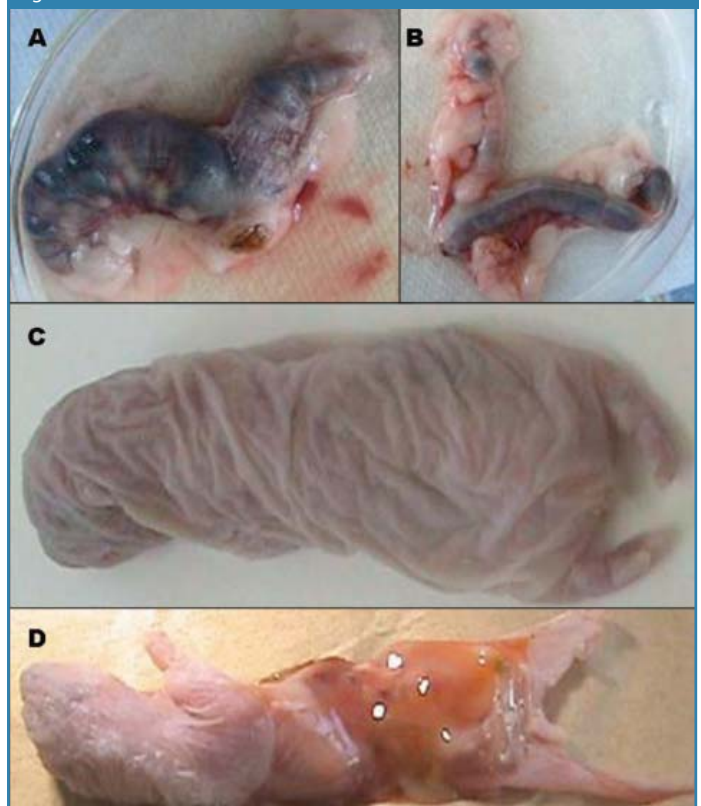
fueron sacrificadas, se recolectaron las distintas muestras de tejidos para llevar a cabo técnicas directas, resultando negativas. También se extrajeron los cuernos uterinos observándose varias anomalías morfológicas en análisis macroscópico (figura 6).

Figura 6



En el grupo 4.5 de 10 días de Tx no se obtuvieron crías, sin embargo en el grupo 4.6 con 14 días de Tx se obtuvieron crías pero todas muertas, con distintas alteraciones morfológicas, de igual manera se extrajeron los cuernos uterinos observándose también con alteraciones (figura 7).

Figura 7



Tinción con Hematoxilina-Eosina

De Hígado y aparato reproductor se obtuvieron resultados en donde observamos la alteración de ambos tejidos conforme aumenta el tiempo de tratamiento, con agrandamiento y espaciado anormal en folículos ováricos y degeneración

completa de los mismos (fig. 8); pérdida de la definición de cuernos uterinos (fig. 9); alteración en forma y tamaño en los núcleos de las láminas hepáticas (fig. 10); con degeneración del hígado con modificaciones en el citoplasma y espacio perisinusoidal (fig. 11).

Figura 8

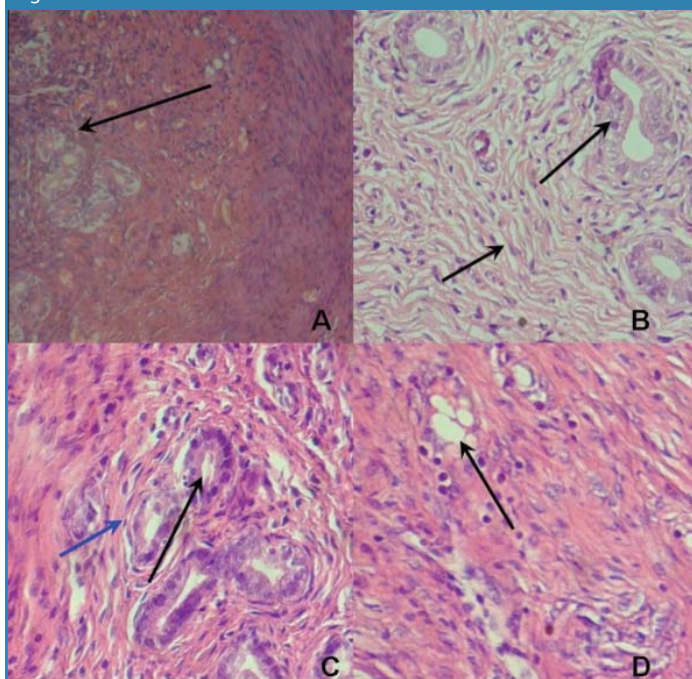


Fig. 8. A) Corte de cuernos uterinos de rata sana teñida con Hematoxilina-Eosina donde se observan los folículos ováricos bien definidos (flecha) así como el espacio entre estos. B) Tejido de cuernos uterinos de una rata con un día de Tx con ABZ, se observa el agrandamiento de los folículos ováricos se empieza a notar también un espaciado anormal en el tejido (flechas). C) Tejido con tres días de tratamiento se observa la degeneración de los folículos ováricos e inicia la aparición de fibras de colágena (azul). D) Tejido ovárico de rata sometida a 5 días de tratamiento donde se nota la degeneración completa de los folículos ováricos (Flecha). Todos a x200 en microscopio óptico Leica.

Figura 9

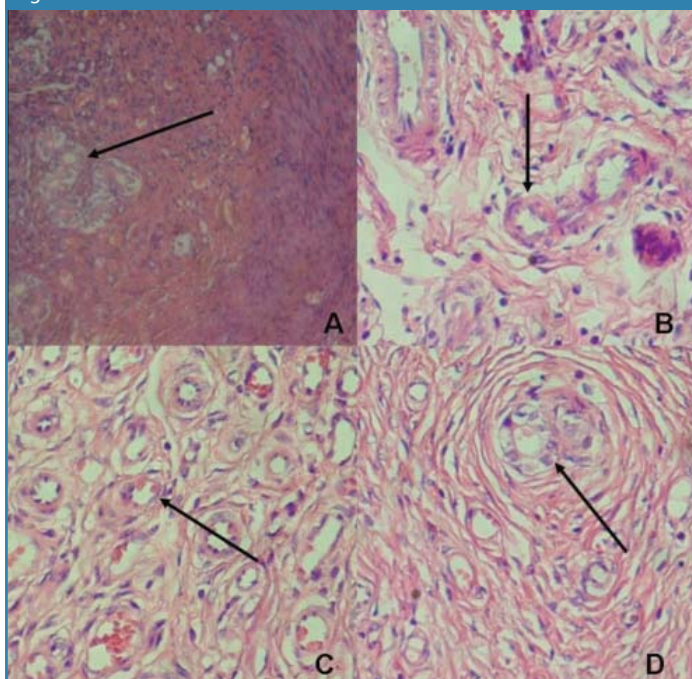


Figura 10

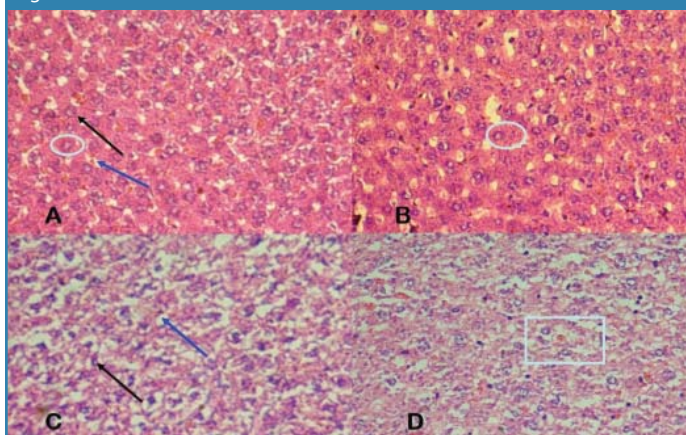


Fig.10 A) Corte de hígado de rata sana teñido con hematoxilina eosina donde se observan láminas hepáticas de forma definida, los núcleos de tamaño normal (negro), sinusoides y espacio perisinusoidal bien definido (Azul). B) tejido de hígado de rata sometido a un día de Tx con ABZ. Se observa el ligero crecimiento de los sinusoides. C) Tejido de rata sometido a 3 días de Tx con ABZ las láminas hepáticas se observan con pérdida de forma, los núcleos de éstas se observan disminuidos de tamaño (negro) y los espacios perisinusoidales son de mayor tamaño con respecto al control. (Azul) D) Tejido de hígado de rata sometida a 5 días Tx con ABZ las láminas hepáticas carecen de contorno definido. Todos a x200)

Figura 11

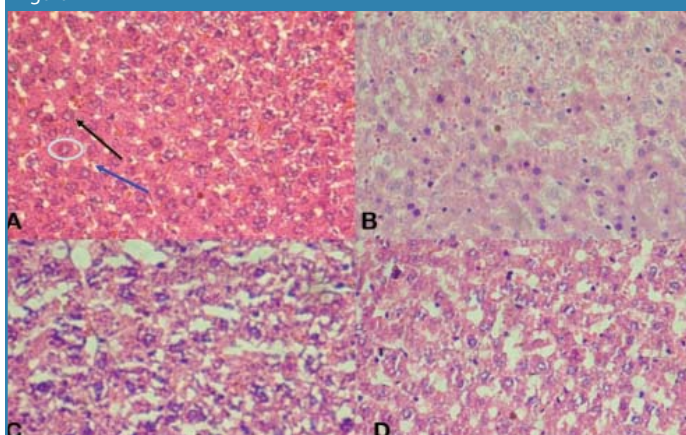


Fig.11. A) corte de hígado de rata control sano teñido con Hematoxilina- Eosina. B) Tejido de rata sometida a 7 días de Tx con ABZ. Nótese la modificación en los núcleos de las láminas hepáticas. C) Tejido de rata sometida a 10 días de Tx con ABZ se observa la degeneración de las láminas hepáticas así como sus núcleos, los sinusoides se notan de tamaño más grande. D) Tejido de rata sometida a 14 días de Tx con ABZ las láminas hepáticas ya no están definidas, los núcleos están modificados así como el citoplasma y el espacio perisinusoidal muy modificado.

#### Análisis de Micronúcleos

Se llevó a cabo la técnica descrita en la metodología para la obtención de micronúcleos (fig. 12) con la siguiente relación (tabla I):

Tabla I. micronúcleos en crías de ratas Long Evans por mil células Polycromáticas	
Rata/Tratamiento	Micronúcleos/1000 eritrocitos polycromáticos
1 control sano	2/1000
2 infectado	3/1000
TX 1 día	5/1000
TX 3 días	3/1000
TX 7 días	6/1000

El resultado preliminar del análisis muestra de acuerdo a la proporción obtenida de micronúcleos sobre mil eritrocitos policromáticos que el medicamento no tiene efecto mutagénico sobre los animales evaluados.

También se obtuvo por esta misma técnica la siguiente proporción de células (Tabla II):

Tabla II proporción de eritrocitos normocromático sobre policromáticos	
Rata/Tratamiento	Eritrocitos normocromático/policromáticos
1 control sano	1000/100
2 infectado	1000/340
TX 1 día	1000/400
TX 3 días	1000/400
TX 7 días	1000/700

### Conclusiones

El Albendazol es efectivo contra la infección a nivel intestinal a partir de los tres días de tratamiento, la infección tiene efecto directo negativo sobre el número de crías al igual que el tratamiento.

Las características fenotípicas en las crías nos indican que el uso de este medicamento produce alteraciones que no permiten la supervivencia de las crías, así como daños severos en la madre tanto en el hígado como en el aparato reproductor, por lo que no se recomienda el uso prolongado de este medicamento.

Para que el estudio de micronúcleos sea significativo se deben utilizar por lo menos cuatro animales de cada grupo experimental por lo que se acepta que éste resultado es preliminar.

### Referencias

1. S.S.A. Catálogo de Medicamentos Genéricos Intercambiables para farmacias y público en general al 3 de agosto de 2007.
2. Diccionario de Especialidades Farmacéuticas. Thomson PLM ed. 2004.
3. Fragoso R, Tavizón P, Villacaña F H. 1981. Un brote de Triquinosis en Laguna de Carretero, Zacatecas. Salud Pública. México. XXIII: 25-41.
4. Moreno G, Vacio De La T, Reveles H, Muñoz E. 2001. Epidemiología de *T. spiralis* en el estado de Zacatecas, México. J Brasil Patol. 37: 25.
5. Walsh DS, Jongsakul K, Watt G. 2001. Hand rash in trichinellosis. Clin. Exp. Dermatol. 26(3): 272-3
6. De la Rosa J. L., Gómez A, Tinoco I. y Mendoza R. 2003. El síndrome Febril y su relación con la Trichinellosis Humana. Sistema nacional de vigilancia epidemiológica no.50, Vol.20.
7. López Gutiérrez Julián 2002. Detección de anticuerpos anti *T. spiralis* en productos de madres infectadas con *Trichinella spiralis* en modelo experimental murino (*Rattus norvegicus* Long Evans). TESIS U. A. de Medicina Veterinaria y Zootecnia. Universidad Autónoma de Zacatecas pp 20-22 Zacatecas Mex.
8. Chávez Guajardo, Elsa Gabriela; Saldivar Elías, Sergio; Muñoz Escobedo, José Jesús; Moreno García, María Alejandra. 2006. Trichinellosis una zoonosis vigente. Revista Electrónica de Veterinaria RED-VET ® Vol. VII, nº 06, Junio, Veterinaria.org ® - Comunidad Virtual

Veterinaria.org® - Veterinaria Organización S.L.® España. Mensual. Disponible en: <http://www.veterinaria.org/revistas/redvet>

9. Rossignol J. F. y Coulaud J. P. 1983. Evaluation de albendazole in Europa, West the Africa and Asia as a single dose anthelmintic: report 1455 patients, Summary of Clinical Trials Worldwide, p:24- 25
10. Del Río A., y Herrera D. R. 1986. Triquinosis experimental: Extracción de antígenos y procedimientos para detectar anticuerpos. Archivos de Investigación Médica. México.17:359-367.
11. Ouchterlony O. Diffusion in gel method. 1958. For immunochemical analysis in Progress Allergy. ed. Kellos, P. Basel. New York. Vol5. p123.
12. Muñoz E.JJ., Saldivar E.S., Reveles H.R.G., Muñoz M.Y, Moreno G.M.A. 2007. Características de la célula nodriza en diferentes modelos experimentales infectados con *Trichinella spiralis*. RED VET. Vol. VIII, No. 1. 1-12.
13. Vilorio Calvo Mario J. 2000. Manual de Laboratorio de Histología práctica no. 2 preparación de tejidos muertos. Técnica histológica pp 11-14. Ed. MC Graw Hill