

# Linfadenitis por Mycobacterium

## incluyendo pacientes infectados por el Virus de Inmunodeficiencia Humana

Mycobacterium lymphadenitis including patients infected with Human Immunodeficient Virus

Mederos LM<sup>a</sup>, Fleites G<sup>b</sup>, Capó V<sup>b</sup>, De Armás Yaxier<sup>b</sup>, Acosta MA<sup>b</sup>, Martínez MR<sup>b</sup>, Montoro EH<sup>b</sup>

<sup>a</sup>Laboratorio Nacional de Referencia e Investigaciones de Tuberculosis/Micobacterias Centro Colaborador OPS/OMS (IPK).

<sup>b</sup>Hospital Nacional de Referencia para la Atención a pacientes VIH/sida (IPK).

<sup>a,b</sup>Instituto de Medicina Tropical "Pedro Kourí" (IPK), La Habana, Cuba.

Autor por correspondencia: mederos@ipk.sld.cu

Recibido: 20/01/2011

Aceptado: 30/03/2011

### Resumen

El género *Mycobacterium* provoca infecciones pulmonares y extrapulmonares, de estas últimas predomina la infección ganglionar. Mientras *Mycobacterium tuberculosis* es el agente causal más importante, en las últimas décadas aumenta la incidencia de otras especies micobacterianas que se han hecho prevalentes en los pacientes positivos al virus de la inmunodeficiencia humana (VIH +) tanto en países desarrollados como en vías de desarrollo.

Durante el período enero 2007 hasta diciembre 2009 se procesó en nuestro laboratorio 6540 muestras, 210 muestras fueron obtenidas por biopsia ganglionar, precisamente este constituyó nuestro universo de estudio, 190 (90.4%) muestras se obtuvieron por exéresis quirúrgica, 20 (9.5%) por punción espirativa; 17 procedían de pacientes VIH- (8.1%) y 193 procedentes de pacientes VIH+ (91.9%). En solo 16 muestras (7.6%) el cultivo BAAR fue positivo; 4 procedentes de pacientes VIH- (25%) y 12 VIH+ (75%). La clasificación e identificación micobacteriana demostró la presencia de *Mycobacterium tuberculosis* en 13 de los casos (81.25%), mientras *Mycobacterium avium-intracellulare* fue aislado en 3 (18.7%).

En los pacientes inmunodeprimidos con linfadenopatía incluidos los pacientes VIH/sida, es muy importante la búsqueda activa de la presencia de BAAR como coinfección oportunista, donde *Mycobacterium tuberculosis* se mantiene como el agente infeccioso más frecuente, sin embargo la posibilidad de que otras especies micobacterianas también estén presentes no se debe descartar.

Nuestro objetivo en este estudio como Laboratorio Nacional de Referencia de TB- Micobacterias fue lograr la caracterización etiológica de linfadenopatías en pacientes en que se sospecha clínicamente la participación del género *Mycobacterium*.

Palabras claves: *Mycobacterium tuberculosis*, *Mycobacterium avium-intracellulare*, linfadenitis, adenitis, virus de inmunodeficiencia humana (VIH), síndrome de inmunodeficiencia Humana (sida).

### Summary

*Mycobacterium tuberculosis* is the most important etiological agent producing pulmonary as well as extrapulmonary infection. During these last decades, the increase in the incidence of infection due to other mycobacteria species is evident. Lymphadenopathy is the most frequent extrapulmonary presentation form of *Mycobacterium* Genera infection among HIV positive patients either in developed or underdeveloped countries. The aim of this work is to analyze the results obtained during January 2007 - December 2009 in our laboratory.

Two hundred ten tissue samples were studied; 190 (90.4%) samples were lymph node biopsied tissues and 20 (9.5%) samples were obtained by fine needle aspiration; 17 were from HIV - patients (8.1%) and 193 from HIV + (91.9%). A total of 16 (7.6%) samples produced a positive culture for BAAR, 4 VIH- (25%) and 12 VIH+ (75%). Classification and identification for mycobacteria confirmed *Mycobacterium tuberculosis* in 13 of the cases (81.25%), and *Mycobacterium avium-intracellulare* in three patients (18.7%). The present study once again confirms that BAAR culture has more sensitivity and specificity than histopathologic studies have.

Lymphadenopathy in immunosuppressed patients should be studied for the presence of an BAAR coinfection where *M. tuberculosis* is still the agent most frequently found, nevertheless, other species of *Mycobacteria* may be causing infection and should be searched for. Our objective as National Reference Laboratory of Tuberculosis and Mycobacterial was to obtain the etiological characterization of *Mycobacterium* lymphadenopathy in clinically suspect patients.

Key words: *Mycobacterium tuberculosis*, *Mycobacterium avium-intracellulare*, lymphadenitis, adenitis, Human Immunodeficient Virus (HIV), Acquired Immunodeficient Syndrome (AIDS).

## Introducción

El género *Mycobacterium* provoca infecciones tanto pulmonares como extrapulmonares, y de estas últimas predomina la infección ganglionar. Mientras que *Mycobacterium tuberculosis* es el agente causal más importante, en las últimas décadas aumenta la incidencia de otras especies micobacterianas, donde todas ellas se han hecho muy prevalentes en los pacientes inmunodeprimidos en especial en los pacientes infectados por el virus de la inmunodeficiencia humana (VIH) tanto en países desarrollados como en vías de desarrollo<sup>1,2</sup>.

La linfadenitis tuberculosa es la causa más frecuente de la tuberculosis extrapulmonar, en particular en pacientes que padezcan de algún tipo de inmunodeficiencia. El grupo de riesgo más representativo es el de infectados por el virus de la inmunodeficiencia humana (VIH), donde esta forma extrapulmonar generalmente aparece cuando los linfocitos T-CD<sub>4</sub> disminuyen por debajo de 200 células/mL. En estos pacientes VIH/sida se pueden encontrar un número cada vez mayor de adenopatías provocadas por otras especies micobacterianas denominadas atípicas, ambientales u oportunistas<sup>3-6</sup>.

La localización más frecuente de esta patología es la cervical, reportando la literatura hasta un 77% de adenopatías tuberculosa denominadas antiguamente como “escrófula” uni-bilateral, otras localizaciones menos frecuentes son: axilar, inguinal, mesentérica, mediastínica e intramamaria, sin embargo no debemos dejar de señalar adenopatías causadas por otras especies micobacterianas más frecuentes principalmente en los pacientes con algún tipo de deterioro en su barrera inmunológica<sup>7-13</sup>.

El objetivo de este estudio fue la “caracterización etiológica” de adenopatías en todos los pacientes donde clínicamente se sospechaba la presencia de bacilos ácido alcohol resistentes (BAAR), a partir de todas las muestras de biopsias ganglionares recibidas y procesadas en el Laboratorio Nacional de Referencia de Micobacteriología del IPK durante el período de enero 2007 hasta diciembre 2009.

## Materiales y Método

El Laboratorio Nacional de Referencia e Investigaciones de Tuberculosis / Micobacterias del Instituto de Medicina Tropical “Pedro Kouri” (IPK), La Habana, Cuba, recibe las muestras pulmonares y extrapulmonares de pacientes sospechosos de infecciones por *Mycobacterium*.

Entre enero de 2007 hasta diciembre de 2009, nuestro laboratorio recibió un total de 6540 muestras procedentes, de estas 210 muestras fueron biopsias de ganglios linfáticos, en su mayoría cervical, procedentes de pacientes que presentaron sintomatología específica incluyendo las muestras procedentes de los pacientes VIH/sida atendidos en nuestro centro hospitalario, Hospital Nacional de Referencia VIH/sida (IPK).

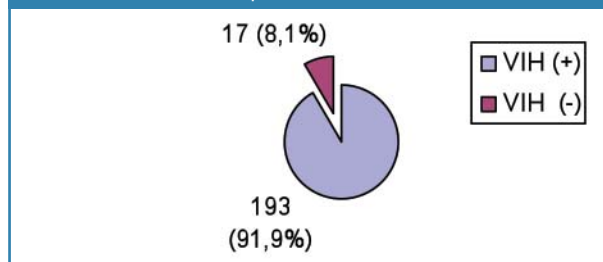
Las muestras fueron procesadas, descontaminadas y cultivadas según técnicas descritas, al material extraído se le

realizó el procesamiento de descontaminación recomendado en la literatura para los Laboratorios de Micobacteriología. El cultivo se realizó en medio de Löwenstein Jensen e incubado a 37°C, las lecturas de los cultivos se realizaron cada 7 días, para la verificación de la presencia de bacilos ácido-alcohol resistentes (BAAR) a las colonias obtenidas a partir de los aislamientos clínicos, se les realizó la coloración de Ziehl-Neelsen. Para la clasificación e identificación de los cultivos tanto para *Mycobacterium tuberculosis* como para otras especies micobacterianas se realizaron las técnicas fenotípicas-bioquímicas recomendadas en la literatura<sup>14-16</sup>.

## Resultados

De las 210 muestras de biopsias recibidas y procesadas en este estudio, 193 (91.9%) pertenecían a pacientes VIH +, sólo 17 (8.1%) pertenecían a pacientes VIH- (Gráfico # 1).

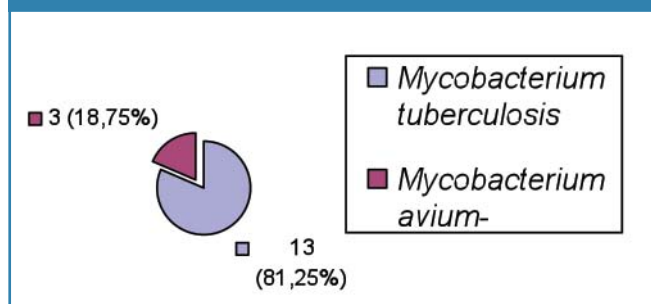
Gráfico 1. Muestras de biopsias de nódulos linfáticos



La toma de muestra en la mayoría de los casos fue quirúrgica 190 (90.4%), aunque en algunos casos se realizó por biopsia aspirativa (PAAF) 20 (9.5%).

En sólo 16 (7.6%) muestras se verificó la presencia de BAAR mediante el examen por cultivo: 12 (75%) procedentes de pacientes VIH+, y 4 (25%) de pacientes VIH-, en las 4 muestras procedentes de pacientes VIH-, el agente etiológico aislado fue *Mycobacterium tuberculosis*. La clasificación e identificación micobacteriana confirmó la presencia de *Mycobacterium tuberculosis* en 13 (81.25%) de los casos estudiados, y *Mycobacterium avium-intracellulare* fue aislado en 3 (18.7%) de las muestras analizadas (Gráfico # 2).

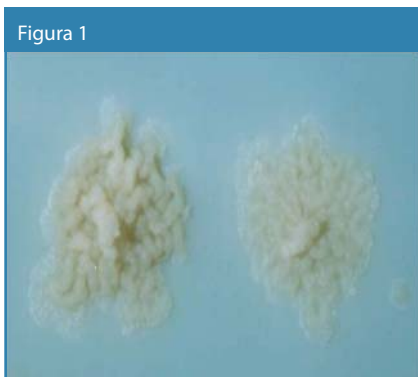Gráfico 2. identificación micobacteriana



Es de destacar que en todos los casos donde se logró detectar la presencia de BAAR al examen por cultivo la muestra se obtuvo mediante método quirúrgico, la cirugía no sólo tiene mayor posibilidad de diagnóstico microbiológico, sino que también permite realizar conjuntamente el diagnóstico anatomopatológico de linfomas u otros procesos infecciosos,

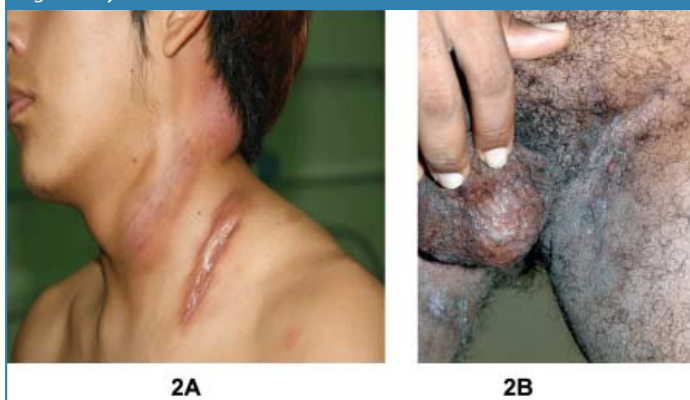con mayor sensibilidad y especificidad que el muestreo tanto por punción aspirativa como por hisopado<sup>10,17</sup>.

En este estudio se demuestra una vez más el valor diagnóstico del examen por cultivo BAAR, siendo éste más sensible y específico que el procesamiento histológico, además a través el cultivo nos permite obtener un diagnóstico microbiológico certero, llegando hasta la clasificación e identificación del agente etiológico causal de esta patología<sup>14-16</sup> (Figura 1).



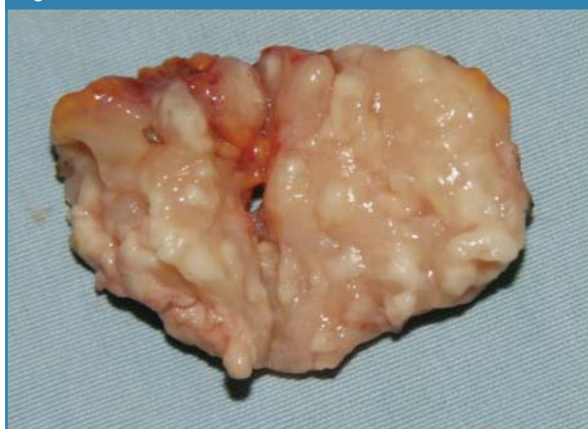Colonias de *Mycobacterium tuberculosis* obtenidas en Löwenstein Jensen.

Figura 2A y 2B



Se observan escrófulas tuberculosas cervicales e inguinales ulcerativas por *Mycobacterium avium-intracellulare* respectivamente en pacientes VIH +.

Figura 3



Corte de un ganglio cervical con micro focos caseosos extirpado de paciente VIH+.

## Discusión

Al comparar el total de muestras recibidas en nuestro Laboratorio Nacional de Referencia durante este período, respecto al total de muestras de biopsias ganglionares procesadas donde se comprobó la presencia de BAAR, observamos una baja incidencia de estas infecciones en relación con los reportados en la literatura científica revisada, lo que confirma la eficacia de nuestro Programa Nacional de aplicación precoz del tratamiento antirretroviral de gran eficacia (TARGA), el cual frena o revierte el deterioro del sistema inmune y reduce la aparición de infecciones oportunistas, logrando así mejorar la calidad de vida de estos pacientes<sup>18,19</sup>.

A pesar de que el pulmón es el "órgano diana" por excelencia de la tuberculosis y las micobacteriosis, cualquier otro órgano y sistema puede ser afectado. Los ganglios linfáticos constituyen el sitio extra-pulmonar más frecuente, éstos experimentan a su inicio un lento crecimiento indoloro que puede llegar a ulcerar la piel y convertirse en "fístulas drenantes"; y en ausencia del tratamiento específico la infección puede diseminarse y llegar incluso a ser mortal, sobre todo en pacientes con deficiencias crónicas en su sistema inmunológico, por ello en estos momentos los pacientes VIH/sida constituyen el mayor grupo de riesgo<sup>2,3, 5,8,19,20</sup>.

La literatura refiere que en más del 70% de los casos de tuberculosis ganglionar la localización es cervical, los ganglios linfáticos cervicales e inguinales son los más afectados, es frecuente la necrosis caseosa y los procesos de fistulización interna al mediastino o externa a piel<sup>3,4,7,20</sup>. Es necesario el diagnóstico diferencial con linfomas y metástasis cervicales de carcinomas, así como con las otras causas de linfadenopatía propias de la infección por VIH, en el examen histológico es frecuente encontrar en pacientes inmunodeprimidos que los granulomas consistan de agregados laxos de histocito, puede identificarse BAAR en cortes histológicos mediante coloración de Ziehl-Neelsen o Fite-Faraco. Sin embargo, el cultivo BAAR es la prueba diagnóstica definitiva al lograr la confirmación microbiológica pudiéndose aislar e identificar el verdadero agente etiológico causante de esta patología extrapulmonar<sup>14-16,17, 21</sup>.

En los países desarrollados la mayoría de los casos de linfadenitis tuberculosa se describen en la población de emigrantes, en ambos casos la población mas afectada son los pacientes infectados por VIH, sin embargo en estos pacientes también pueden aparecer adenitis por otras especies micobacterianas, el patógeno más frecuentemente identificado en estos casos es *Mycobacterium avium-intracellulare* complex (60% a 70%)<sup>1,9,19, 22-25</sup>. Esta especie micobacteriana puede producir enfermedad tanto en personas inmunocompetentes como inmunodeprimidos, en este último grupo de pacientes y en particular en los pacientes VIH/sida puede provocar diseminación sistémica. El compromiso de los ganglios linfáticos parece ser el resultado de la infección local por adquisición orofaríngea de la micobacteria, pero hasta el momento se

desconocen los factores de riesgo específicos para la linfadenitis por micobacterias no tuberculosas (MNT)<sup>22, 26-27</sup>.

El aumento del número de personas inmunodeprimidas por el VIH, los avances en los regímenes de quimioterapia, trasplante e inmunosupresión, y las mejoras en los métodos diagnósticos han llevado a un incremento de casos diagnosticados de infecciones por micobacterias atípicas (MA) u oportunistas. Mientras que la enfermedad pulmonar también continúa siendo la manifestación más frecuente de infección por *Mycobacterium*, la linfadenitis tuberculosa y las enfermedades por MA de cabeza y cuello se ubican entre las formas más importantes de enfermedad micobacteriana extrapulmonar<sup>22-27</sup>.

En pacientes sida con recuentos de linfocitos T- CD4 < 200 células/mm<sup>3</sup> es muy común la infección diseminada, asociada con una gran mortalidad. La epidemiología de la infección por el género *Mycobacterium* en estos pacientes es muy variable en las poblaciones en dependencia de la eficacia de los programas de control de tuberculosis, la aplicación y adherencia a la TARGA, y la disponibilidad de tecnología médica<sup>18, 22-24</sup>.

Se debe tener en cuenta el uso de la biopsia ganglionar como método diagnóstico clínico, microbiológico y anatomopatológico específico para las linfadenopatías en pacientes inmunodeprimidos, incluyendo los infectados por el VIH<sup>17</sup>.

En Cuba la incidencia de afección ganglionar por el género *Mycobacterium* es relativamente baja al compararla con la de otras naciones, lo que atribuimos a la aplicación de la TARGA en el marco de un buen Programa Nacional de Atención al paciente VIH/sida. Sin embargo debe prestarse especial atención a los aislamientos de gérmenes pertenecientes al género *Mycobacterium*, incluyendo especies consideradas de menor interés clínico, pues las consecuencias para este grupo de riesgo son diferentes y complejas<sup>28,29</sup>.

## Referencias

1. Rieder HL, Snider DE Jr, Cauthen GM. Extrapulmonary tuberculosis lymphadenitis in the United States. *Am Rev Respir Dis* 1990;141:347-51.
2. Tuberculosis and Human Immunodeficiency Virus Infection: Recommendations of the Advisory Committee for the Eliminations of Tuberculosis (ACET). *MMWR Morb Mortal Wkly Rev* 1989;23:250-4.
3. Shriner KA, Mathisen GE, Goetz MB. Comparison of mycobacterial lymphadenitis among persons infected with human immunodeficiency virus and seronegative controls. *Clin Infect Dis* 1992;15:601-5.
4. Artesntein AW, Kim JH, Williams WJ, Chungg RC. Isolated peripheral tuberculous lymphadenitis in adults: current clinical and diagnostic issues. *Clin Infect Dis* 1995; 20:876-82.
5. Jones D, Havlir DV. Nontuberculous mycobacteria in the HIV infected patient. *Clin in Chest Med* 2002;23: 312-24.
6. Albright JT, Pransky SM. Nontuberculous mycobacterial infections of the head and neck. *Pediatr Clin North Am* 2003;62:458-66.
7. Rojas A, Lacruz H, Salinas P, Rangel D, Hernández M. Adenitis tuberculosa inguinal. Reporte de um caso. *MedULA*, 2006;15:37-9.
8. Lawn SD, Checkley A, Wansbrough MH. Acute bilateral parotiditis caused by *Mycobacterium scrofulaceum*: immune reconstruction disease in a patient with AIDS. *Sex Trasm Infect* 2005;5:361-73.
9. American Thoracic Society/Center for Disease Control and Prevention / Infectious Diseases Society of America. Controlling Tuberculosis in the

United States. *Am J Respir Crit Care Med* 2005;41:118-24.

10. Yang ZG, Min PQ, Sone S, He ZY, Zhou XP. Tuberculosis versus lymphomas in the abdominal lymph nodes: evaluation with contrast-enhanced CT. *AJR Am J Roentgenol* 1999; 172:619-62.
11. Mederos LM, González D, Pérez D, Paneque A, Montoro EH. Linfadenitis causada por *Mycobacterium malmoense* en paciente infectado con el virus de inmunodeficiencia humana. *Rev Chil Infect* 2004;21 : 229-31.
12. Mederos LM, González D, Montoro EH. Linfadenitis ulcerativa por *Mycobacterium fortuitum* en un paciente con sida. *Enferm Infecc Microbiol Clin* 2005;23:573-77.
13. Panesar J, Higgins K, Daya H, Forte V, Allen U. Nontuberculous mycobacterial cervical adenitis: a ten-year retrospective review. *Laryngoscope* 2003; 113:149-54.
14. Casal M, Guerrero A, Martín N, Moreno S, Nogales MC. Diagnóstico microbiológico de las infecciones por micobacterias. Picazo JJ, editor. *Procedimientos en Microbiología Clínica. Recomendaciones de la Sociedad Española de Enfermedades Infecciosas y Microbiología Clínica*, 1999; 14-6.
15. Casal M. Microbiología de las Enfermedades Infecciosas ocasionadas por Micobacterias. [www.seimc.org/control/revi\\_Micobac/bkrev.html](http://www.seimc.org/control/revi_Micobac/bkrev.html) 08/12/2005.
16. OPS. Manual para el diagnóstico bacteriológico de la Tuberculosis. Normas y Guía Técnica, Parte II Cultivo, 2008; 37-8.
17. Gupta AK, Nayar M, Chandra M. Critical appraisal cytology of fine needle aspiration cytology in tuberculosis lymphadenitis. *Acta Cytol* 1992;36:391-94
18. Detels R, Tarwater P, Phair JP, Margolick J, Riddler SA, Muñoz A. The multicenter AIDS cohort study. Effectiveness of potent antiretroviral therapies on the incidence of opportunist infections before and after AIDS diagnosis. *AIDS* 2001; 15:347-55.
19. Gelmacher H, Taube C, Kroeger C, Magnussen H. Kirsten DK. Assessment of lymph node tuberculosis in Northern Germany: a clinical review. *Chest* 2002; 121:1177-82.
20. Panesar J, Higgins K, Daya H, Forte V, Allen U. Nontuberculous Mycobacterial Cervical adenitis: a ten-years retrospective review. *The Laryngoscope* 2003; 113:149-54.
21. Levine AM. Acquired immunodeficiency syndrome-related lymphoma: clinical aspect. *Oncology* 2002; 27: 442-53.
22. Havlik J A. Dissemination *Mycobacterium avium* complex infection: clinical identification and epidemiologic. *Trends* 1992;165:577-80.
23. Havlik J A. Human immunodeficiency virus replication in AISD patients with *Mycobacterium avium* complex bacteremia: a case control study. *J Infect Dis* 1998; 177:595-99.
24. Karakousis PC, Moore RD, Chaisson RE. MAC in patients with HIV infection in the era of HAART. *Lancet Infect Dis*. 2004; 4: 557-65.
25. FM Gordon, CR Horsburgh Jr. "Complejo de *Mycobacterium avium*" en Enfermedades Infecciosas. Principios y Prácticas de MANDELL, BENNET, DOLIN. Capítulo 250. 6ta Edición. 2005.
26. Saggese D, compadretti GC, Burnelli R. Nontuberculous mycobacterial adenitis in children: Diagnostic and therapeutic management. *Am J Otolaryngol* 2003; 24:79-84.
27. Wagner D, Young LS. Nontuberculous mycobacterial infections: a clinical review. *Infection*. 2004; 130: 257-70.
28. Ratanasuman W, Techasathit W, Chuenaron V, Suwanagool S, Anekthanant T, Jearanaisilavong J, Chaiprasert A. Infection due to nontuberculous *Mycobacterium* other than MAC in AIDS patients at Siriraj hospital during 1998-2000: saprophyts vs pathogen. *J Med Assoc Thai* 2002;85:8886-93.
29. *Mycobacterium tuberculosis* and nontuberculous mycobacterial isolates among patients with recent HIV infection in Mozambique. *J Bras Pneumol* 2008;34:822-8.