

Muerte súbita asociada a hipersensibilidad

Tipo I en un equino pura sangre de carrera

Sudden death associated to Type I hypersensitivity in a racing horse

Abelardo Morales, Marta Sánchez, Francisco García, Diana Villoria, Luis Leal, Carlos Hurtado.

Departamento de Patología Veterinaria Facultad de Ciencias Veterinarias Universidad Central de Venezuela (AM, FG). División de Inspección Veterinaria y Toxicología Instituto Nacional de Hipódromos "La Rinconada" Caracas, Venezuela (MS, LL, DV, CH).

Autor correspondiente: Abelardo Morales Email: aamorales13@gmail.com

Recibido: 30/05/2011

Aceptado: 30/08/2011

Resumen

El objetivo de este estudio fue reportar un caso de hipersensibilidad tipo I con muerte súbita en un equino Pura Sangre de Carrera en el Hipódromo "La Rinconada" Caracas, Venezuela. Se tomaron muestras de sangre y orina para estudios toxicológicos mediante la técnica de ELISA competitivo. Se le practicó la técnica de necropsia, fueron colectadas muestras de músculo, tejido pulmonar, hepático, renal, gástrico, esplénico, corazón y sistema nervioso central para estudio histopatológico, las muestras fueron procesadas por los métodos convencionales histológicos. Los hallazgos de necropsia fueron flebitis severa en vena yugular derecha, con hematoma en el surco yugular. Edema severo de glotis, edema, congestión y hemorragia pulmonar. Hemorragia petequeal subendocardica. Bazo esplenocntraido y con focos de necrosis de coagulación. Hidronefrosis aguda con hematuria. Hígado con patrón lobulillar acentuado. El resto de los órganos con evidente congestión y hemorragia. Los cortes histológicos evidenciaron edema, congestión y hemorragia pulmonar severa. Hemorragia subepicardica marcada. Edema subcapsular esplénico y necrosis centro-folicular. Degeneración hidropica tubular, necrosis tubular aguda. Necrosis de corteza renal. Los estudios toxicológicos permitieron la detección de furosemida y fenilbutazona en las muestras de sangre y orina. En conclusión se reporta un síndrome de hipersensibilidad tipo I asociado a la administración de un producto comercial a base de Vitamina E 80mg, Pangamato sódico (B15) 1 mg, Selenio Sódico 0.6 mg, Antioxidantes y Vehículos Solubles c.s.p. con colapso, shock y muerte aguda en un equino Pura Sangre de Carrera mediante un estudio multidisciplinario clínico, anatomopatológico y toxicológico.

Palabras claves: furosemida, fenilbutazona, selenio, hipersensibilidad, equinos.

Abstract

The aim of this study was to report a case of type I hypersensitivity to sudden death in a Thoroughbred race horses at the Hippodrome "La Rinconada" Caracas, Venezuela. Samples of blood and urine for toxicology studies using competitive ELISA. He practiced the technique of necropsy, samples were collected from muscle, lung tissue, liver, kidney, stomach, spleen, heart and central nervous system for histopathological examination, samples were processed by conventional histological methods. Autopsy findings were severe phlebitis right jugular vein, with hematoma in the jugular groove. Severe edema of glottis edema, pulmonary congestion and hemorrhage. Subendocardial petechial hemorrhage. Esplenocontraido Spleen foci of necrosis and coagulation. Hydronephrosis with acute hematuria. Liver accentuated lobular pattern. The rest of the organs with obvious congestion and hemorrhage. The histological sections showed edema, severe pulmonary congestion and hemorrhage. Marked subepicardial hemorrhage. Edema and necrosis subcapsular splenic follicular center. Tubular hydropic degeneration, acute tubular necrosis. Necrosis of renal cortex. Toxicological studies allowed the detection of furosemide and phenylbutazone in samples of blood and urine. In conclusion we report type I hypersensitivity syndrome associated with the administration of a commercial product based Vitamin E 80mg, sodium pangamate (B15) 1 mg, 0.6 mg; Sodium Selenium, Soluble Antioxidants and Vehicle qs with collapse, shock and acute death in a race Thoroughbred horses by a multidisciplinary clinical, pathological and toxicological.

Keywords: furosemide, phenylbutazone, selenium, hypersensitivity, horses.

Introducción

El doping se puede definir como la administración ilícita de fármacos o de otros agentes en animales de competición con la intención de alterar su rendimiento físico, ya sea en sentido positivo o negativo^{10,11,12}. La frecuencia de mortalidad asociada a hipersensibilidad tipo I/ Shock anafiláctico corresponde a un 5% (6/129)⁸. Existe reportes de hipersensibilidad tipo I, asociado a la administración nandrolona, boldenona y dexametasona con colapso, shock y muerte aguda en un equino Pura Sangre de Carrera⁷, así como otras sustancias. A pesar de que existen regulaciones establecidas en el reglamento de carreras vigente para caballos Pura Sangre de Carrera que solo permite el uso de fenilbutazona a una dosis no mayor de 2grs, 24 horas antes de la carrera y furosemida 4 horas antes de la carrera hasta 250mg¹⁰. El objetivo de este estudio fue reportar un caso de hipersensibilidad tipo I con muerte súbita en un equino Pura Sangre de Carrera en el Hipódromo "La Rinconada" Caracas, Venezuela.

Materiales y métodos

Se remite equino (Pura Sangre de Carrera), de 2 años de edad, con historia de muerte súbita post administración vía intramuscular de fármaco comercial a base de Vitamina E 80mg, Pangamato sódico (B15) 1mg, Selenio Sódico 0.6 mg, Antioxidantes y Vehículos Solubles c.s.p. Se tomaron muestras de sangre y orina para estudios toxicológicos empleando la técnica de ELISA competitivo específicamente: Furosemida: Furosemida ELISA Kit NEOGEN (Cat.104219-1); Fenilbutazona: Fenilbutazona ELISA Kit (Kit comercial). Se le practicó la técnica de necropsia¹, fueron colectadas muestras de tejido muscular, pulmonar, hepático, renal, gástrico, esplénico, corazón y sistema nervioso central para estudio histopatológico, las mismas se procesaron por los métodos convencionales histológicos^{1,2}.

Resultados

Clínica: La historia clínica evidencia colapso cardiorrespiratorio agudo shock y muerte súbita.

Necropsia: Los hallazgos de necropsia fueron mionecrosis muscular con hemorragia petequeial. Edema severo de glotis, edema, congestión y hemorragia pulmonar (Figura 1). Hemopericardio. Hemorragia petequeial subendocárdica. Bazo esplenocntraído y con focos de necrosis de coagulación. Hidronefrosis aguda con hematuria. Hígado con patrón lobulillar acentuado y hemorragia petequeial (Figura 3). Hemorragia equimótica cortical bilateral adrenal (Figura 5). El resto de los órganos con evidente congestión y hemorragia.

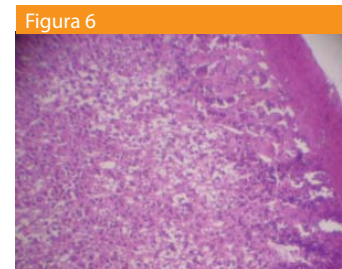
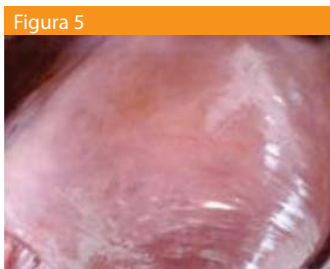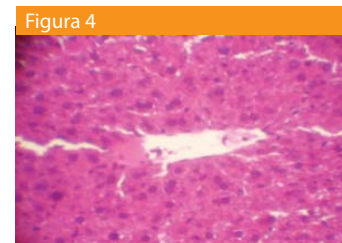
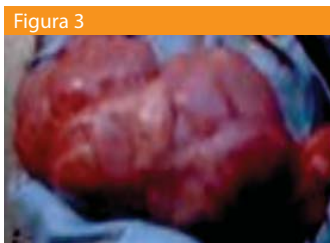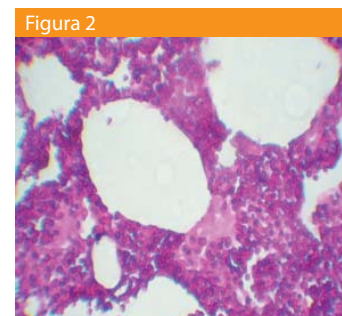
Histopatología: Los cortes histológicos mostraron: necrosis de coagulación aguda en musculo esquelético. Edema, congestión y hemorragia pulmonar severa (Figura 2). Macrófagos cargados de hemosiderina. Hemorragia subepicárdica marcada, con focos de necrosis de coagulación aguda. Hemosiderosis aguda severa esplénica con edema subcapsular necrosis centro-folicular. Necrosis de coagulación con patrón

zonal periadinar, congestión marcada severa (Figura 4). Degeneración hidropica tubular, necrosis tubular aguda. Necrosis de la corteza renal. Necrosis de coagulación cortical de glándulas adrenales (Figura 6).

Toxicología: Los resultados toxicológicos por ELISA competitivo permitieron la detección de furosemida 10 ng/ml y fenilbutazona 5 ng/ml.

Tabla: Análisis toxicológico mediante ELISA competitivo valores de Furosemida y Fenilbutazona en muestras de sangre y orina en el equino estudiado.

Muestra	Fenilbutazona	Furosemida
Equino Sangre 60ml	12ng/ml	7ng/ml
Orina 300ml	10ng/ml	5ng/ml



Discusión

Los resultados clínicos, de necropsia, histológicos y toxicológicos sugieren un síndrome de hipersensibilidad aguda tipo I y shock anafiláctico con muerte súbita en el caso estudiado, lo cual coincide con lo reportado en la literatura^{3,4,5,6}. Los niveles de furosemida y fenilbutazona no son indicativos del síndrome de hipersensibilidad tipo I. Sin embargo los componentes del producto administrado a base de Vitamina E 80mg, Pangamato sódico (B15) 1mg, Selenio Sódico 0.6 mg, Antioxidantes y Vehículos Solubles c.s.p., parecen estar involucrados en este síndrome. El selenio es un componente de la enzima glutatión peroxidasa, que actúa como un antioxidante durante la liberación de energía. En exceso, el selenio

tiene dos efectos generales: la inhibición directa de la oxidación celular y las reacciones de reducción, y la sustitución de azufre en el cuerpo^{3,5}. La inhibición de numerosas funciones celulares por niveles altos de selenio en los resultados de citotoxicidad aguda generalizada. Todas las especies animales son susceptibles a la intoxicación por selenio^{3,5}. Gravedad de la toxicosis selenio depende de la cantidad ingerida y la duración de la exposición. Intoxicación en los animales se caracteriza por ser aguda, subcrónica o crónica. El diagnóstico se basa en los signos clínicos, resultados de la necropsia, y la confirmación de laboratorio de la presencia de altos niveles de selenio en la dieta de un animal (piensos, forraje, granos), sangre o tejidos (riñón, hígado). Los niveles de selenio en la dieta > 5 ppm puede producir signos después de la exposición prolongada^{3,5}. Los niveles de 10-25 ppm pueden producir signos graves^{3,5}. En la intoxicación aguda, la concentración de selenio en la sangre puede llegar a 25 ppm, y en la intoxicación crónica, que puede ser de 1-4 ppm. Los riñones o el hígado pueden contener 4.25 ppm tanto en la intoxicación aguda y crónica^{3,5}. Hay varios factores que son conocidos por alterar la toxicidad de selenio, sin embargo, en general, una sola dosis oral aguda de selenio en el rango de 1-5 mg / kg es letal en la mayoría de los animales (3,5). Los productos parenterales de selenio también son muy tóxicos, especialmente para animales jóvenes, y han causado muertes en lechones, terneros y perros con dosis tan bajas como 1,0 mg / kg^{3,5}.

Conclusión

En conclusión se reporta un síndrome de hipersensibilidad tipo I asociado a la administración de un producto comercial a base de Vitamina E 80mg, Pangamato sódico (B15) 1 mg, Selenio Sódico 0.6 mg, Antioxidantes y Vehículos Solubles

c.s.p. con colapso, shock y muerte aguda en un equino Pura Sangre de Carrera mediante un estudio multidisciplinario clínico, anatomopatológico y toxicológico.

Referencias

1. Aluja A, Constantino C. (2002). Technical of Necropsy in domestic animals. 2nd ed., pp 103. Manual Moderno. México.
2. Banks W. (1996). Veterinary Applied Histology. 2nd ed., 487-492. Manual Moderno México.
3. Botana L, Landoni F, Martín T. (2002). Veterinary Pharmacology and therapeutical. 1 ed., pp 3-690. Madrid España.
4. Donald M. (1996). Special Veterinary Pathology. 3rd ed., 24-29. Mosby. USA.
5. Hardman J & Limbird L. (2003). Pharmacology and therapeutical bases. 10th ed., vol. 2, pp 1237-1251. Mc Graw-Hill. Mexico-Mexico.
6. Jubb K, Kennedy P. y Palmer N. (1984). Domestic animal pathology. 3 ed., vol. 2., 59-90. Hemisferio Sur, S.R.L. Uruguay.
7. Morales A; Sánchez M; Leal L; García F; López P; Rodríguez C. Hipersensibilidad tipo I asociada a la administración de nandrolona, boldenona y dexametasona en un equino Pura Sangre de Carrera. Archivos Venezolanos de Farmacología y Terapéutica (AVFT). Vol. 29 no. 2. p. 26-28
8. Morales A; García F; Gómez M; Leal L; López P; Planas G; Rodríguez C; Vallejo M; Morales. (2010). Frecuencia y causas de mortalidad en caballos Pura Sangre Ingles de Carreras en el Hipódromo "La Rinconada" Caracas, Venezuela. Anales de Veterinarias de Murcia (ANA.VET. (Murcia). Vol:26. p. 55-60.
9. Nicolas-Frey H. (2003). Annual Review on Prohibited substances. International Federation of Horseracing Authorities.
10. Reglamento Nacional de Carreras de Caballos Venezuela. (1995). Artículo 299º Parágrafo Primero letra b.
11. Rodríguez, C. (1991). Dopaje. Interamericana de España. Madrid.
12. Rodríguez, M., Fragio C., Juttner C., González M. (2004). El dopaje-doping en caballos de competición. Consejo general de colegios de veterinarios de España. www. Producción-animal.com.ar.

Memorias del Primer Congreso Interamericano de Diabetes aceptado para su publicación en la revista
AMERICAN JOURNAL OF THERAPEUTICS

