

# Presencia de organismos asociados

## a Helicobacter (HLO) después de 21 días de tratamiento en perros asintomáticos: un estudio preliminar

*Presence of Helicobacter Like Organisms after twenty one days of treatment in asymptomatic dogs: a preliminar study*

Abelardo Morales, <sup>2</sup>Darwin Arrieta, <sup>2</sup>Sergio Flores, <sup>2</sup>Gema Maniglia <sup>1</sup>Francisco García, <sup>3</sup>Tulio Marcial, <sup>3</sup>Elsa Sánchez, <sup>1</sup>Mario Rossini. <sup>1</sup>Departamento de Patología Veterinaria, <sup>2</sup>Cátedra de Farmacología y <sup>3</sup>Hospital Veterinario Dr. Daniel Cabello Facultad de Ciencias Veterinarias Universidad Central de Venezuela Maracay, Estado Aragua Venezuela

Autor para correspondencia: Abelardo Morales Departamento de Patología Veterinaria, Facultad de Ciencias Veterinarias Universidad Central de Venezuela Maracay, Estado Aragua Venezuela. Telf. 058 414 456 31 01.

Email: aamorales13@gmail.com.

Recibido: 20/09/2011

Aceptado: 20/01/2012

### Resumen

La presencia de Organismos Asociados a Helicobacter (HLO), en el estomago de perros y gatos ha sido descrito previamente. El objetivo de este estudio fue evaluar la presencia de Organismos Asociados a Helicobacter, después de 21 días de tratamiento en perros asintomáticos. Siete perros fueron tratados durante 21 días con doxiciclina comercial en dosis 20mg/kg/día. Muestras de estomago fueron colectadas por gastroendoscopia. Secciones de tejido gástrico fueron procesadas, coloreadas con Hematoxilina y Eosina (H&E) y observadas en el microscopio óptico. Ninguno de los perros presento signos clínicos previos de enfermedad gastrointestinal. En el examen gastroendoscópico previo al tratamiento fue observada una mucosa gástrica normal en 1/7 perros, gastritis aguda superficial 3/7, gastritis crónica superficial 1/7, gastritis crónica atrófica 1/7 y gastritis erosiva ulcerosa 1/7. El estudio histopatológico revelo gastritis aguda superficial, erosión focal e hiperqueratosis con infiltración de linfocitos en la lamina propia. La presencia de bacterias tipo espiroquetas en el moco gástrico y en las glándulas fúndicas fue observada y asociada con lesiones gástricas. La evaluación gastroendoscópica después del tratamiento con doxiciclina revelo: 4/7 perros con mucosa gástrica normal, 2/7 con gastritis aguda superficial y 1/7 con gastritis crónica superficial. Los cortes histológicos de mucosa gástrica evidenciaron gastritis aguda superficial, erosión focal e hiperqueratosis focal infiltrado por linfocitos en la lámina propia. Ninguna muestra mostró bacterias tipo espiroquetas después del tratamiento con doxiciclina. Estos resultados nos permiten concluir que el tratamiento con doxiciclina es efectivo sobre la presencia de Organismos Asociados a Helicobacter en la mucosa gástrica de caninos.

**Palabras Claves:** Helicobacter, caninos, doxiciclina.

### Abstract

The presence of gastric Helicobacter-like organisms (HLO) in the stomach of dogs and cats has been known for many years, but the relationship between those organisms and gastric disease remains controversial. The objective of this study was to evaluate the presence of Helicobacter like organisms after twenty one days of treatment in asymptomatic dogs. Seven dogs were treated for 21 days with commercial doxycycline at a dose of 20mg/kg/day. Stomach samples were collected by gastroendoscopy from 7 dogs, before an after doxycycline treatment. Gastric tissue sections were prepared and stained with Hematoxilin & Eosin (H&E) for light microscopy. None of these dogs showed previous clinical signs of gastrointestinal disease. In the gastroendoscopy study after of doxycycline treatment we found a normal gastric mucosa in 1/7 dogs, acute superficial gastritis in 3/7, chronic superficial gastritis in 1/7, chronic atrophic gastritis 1/7 and chronic ulcer-erosive gastritis in 1/7. The histopathological study showed acute surface gastritis, focal erosion and hyperkeratosis with lymphocytes infiltration in the lamina propria. The presence of spirochetal shaped bacterias in the gastric mucus and fundus mucous glands were observed associated with gastric lesions. Gastroendoscopy after treatment with doxycycline reveled: 4/7 gastric mucosa normal, 2/7 superficial acute gastritis and 1/7 superficial chronic gastritis. Histopathology showed acute gastritis surface, erosion focal and hyperkeratosis focal infiltrated of lymphocytes in the lamina propria. None samples showed spiral shape bacterial after the treatment with doxyclyne. We conclude that doxycycline is effective for HLO on presence in gastric mucosa of dogs.

**Key word:** Helicobacter, canine, doxicycline.

## Introducción

La presencia de Organismos Asociados a *Helicobacter* (HLO), en el estomago de perros y gatos ha sido descrito previamente, pero la relación entre la presencia de estos organismos y la enfermedad gástrica es controversial (Simpson 2006). Estudios han demostrado que *Helicobacter* es común en perros con una prevalencia de 67-100% en perros sanos, 74-90% en perros con vómitos y 100% en Beagles de laboratorio (Simpson 2006). La especie más prevalente en caninos es *H. Bizzozeronii*, seguido de *H. heilmannii*, *H. salomonis* y *H. felis* (Simpson 2006). Doxiciclina es un antibiótico del grupo tetraciclinas empleadas para el tratamiento de infecciones bacterianas, incluyendo neumonía, enfermedad de Lyme, infecciones de piel, de genitales, del sistema urinario, e infecciones por *Ehrlichia canis* y *Ehrlichia platys*. La doxiciclina ha sido empleada en terapias mixtas o múltiples contra *Helicobacter pylori* en humanos (Borody, et al., 1992; Perri, et al., 2002; Cammarota et al., 2004; Jodlowski, et al. 2008; Machado, et al., 2008, Usta, et al., 2008; Akylidiz, et al., 2009; Taghavi, et al., 2009). En caninos el patrón de sensibilidad a metronidazol a cepas de *Helicobacter* son comunes en felinos y en el humano (Simpson, 2006). Tratamientos empleados para en pequeños animales (caninos y felinos) están basados también en una terapia mixta amoxicilina (20mg/kg PO BID 14 días), metronidazol (10-15mg/kg PO BID) y claritromicina (7.5 mg/kg PO BID) (Simpson, 2006). El objetivo de este estudio es evaluar la presencia de Organismos Asociados a *Helicobacter*, después de 21 días de tratamiento en perros asintomáticos.

## Materiales y metodos

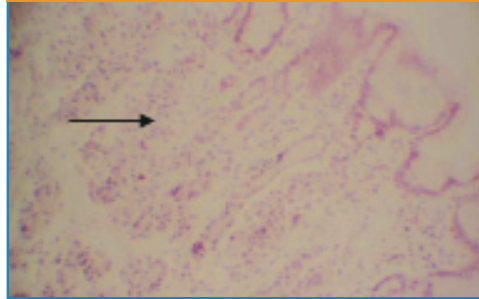
La población canina empleada estuvo conformada por 7 caninos seleccionados al azar, de una población de 21 caninos, 3 de sexo macho y 4 de sexo hembra, mestizos, con edades comprendidas entre 3-6 años, asintomáticos (previa historia clínica y examen clínico). Siete perros fueron tratados durante 21 días con doxiciclina comercial en dosis de 20mg/kg/día, vía oral. Muestras de estomago fueron colectadas por gastroendoscopia (Biopsia de la región pilorica por mayor prevalencia de lesiones en esa área) de 7 perros previamente tratados con doxiciclina. Secciones de tejido gástrico fueron procesadas y coloreadas con Hematoxilina y Eosina (H&E) y observadas en el microscopio óptico. Ninguno de los perros presento signos clínicos previos de enfermedad gastrointestinal.

## Resultados

En el examen gastroendoscópico previo al tratamiento fue observada una mucosa gástrica normal en 1/7 perros, gastritis aguda superficial 3/7, gastritis crónica superficial 1/7 (Figura 1), gastritis crónica atrófica 1/7 y gastritis erosiva ulcerosa 1/7 (Tabla 1). El estudio histopatológico reveló gastritis aguda superficial, erosión focal e hiperqueratosis con infiltración de linfocitos en la lamina propia. La presencia de bacterias tipo espiroquetas en el moco gástrico y en las glándulas fúndicas fue observada y asociada con lesiones gástricas en 6/7

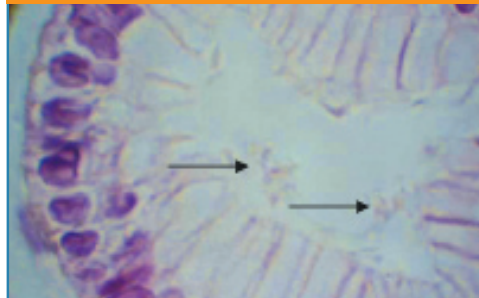
(96%) (Figura 2). La evaluación gastroendoscópica después del tratamiento con doxiciclina reveló: 4/7 perros con mucosa gástrica normal (Figura 3), 2/7 con gastritis aguda superficial y 1/7 con gastritis crónica superficial (Tabla 1). Los cortes histológicos de mucosa gástrica evidenciaron gastritis aguda superficial, erosión focal e hiperqueratosis focal infiltrado por linfocitos en la lámina propia. Ninguna muestra mostró bacterias tipo espiroquetas después del tratamiento con doxiciclina (Figura 4).

Figura 1



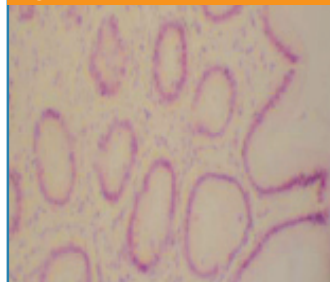Biopsia de mucosa gástrica de canino antes del tratamiento con doxiciclina en la cual se observa gastritis crónica superficial y un infiltrado linfocitario en la lámina propia (flechas) (H&E 10X).

Figura 2



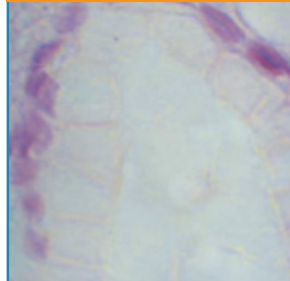
Biopsia de mucosa gástrica de canino antes del tratamiento con doxiciclina en la cual se observa gastritis crónica superficial y la presencia de bacterias tipo espiroquetas intraglandulares (flechas) (H&E 40X).

Figura 3



Biopsia de mucosa gástrica de canino después del tratamiento con doxiciclina en la cual se observa una mucosa gástrica normal, edema leve del corión (H&E 10X).

Figura 4



Biopsia de mucosa gástrica de canino después del tratamiento con doxiciclina en la cual se observa glándula fúndica normal (H&E 40X).

**Tabla 1.- Categoría de lesiones gástricas y presencia de bacterias por campo tratamiento por 21 con Doxiciclina 20mg/kg/día y biopsias con evaluación de bacterias por campo.**

Categoría de Lesiones Gástricas	I BIOPSIA Previo tratamiento	Presencia de bacterias por campo	Tratamiento 21 días	II BIOPSIA Después tratamiento	Presencia de bacterias por campo
Mucosa Gástrica Normal	1	2	Doxiciclina 20mg/kg/día	4	0
Gastritis Aguda Superficial	3	2	Doxiciclina 20mg/kg/día	2	0
Gastritis Crónica Superficial	1	2	Doxiciclina 20mg/kg/día	1	0
Gastritis Crónica Atrófica	1	2	Doxiciclina 20mg/kg/día	0	0
Gastritis Crónica Ulcerosa Erosiva	1	3	Doxiciclina 20mg/kg/día	0	0

## Discusión

Los resultados obtenidos sugieren una ausencia de bacterias por HLO, desde el punto de vista morfológico. Estos resultados coinciden con los reportados en la literatura (Borody, et al., 1992; Perri, et al., 2002; Cammarota et al., 2004; Jodlowski, et al. 2008; Machado, et al., 2008; Usta, et al., 2008; Akyldiz, et al., 2009; Taghavi, et al., 2009). En caninos el tratamiento convencional esta basado en terapias mixtas amoxicilina, metronidazol y claritromicina (Simpson, 2006). El empleo de doxiciclina puede ser una alternativa para la erradicación de HLO en mucosa gástrica de caninos. La evaluación de la mucosa gástrica post-tratamiento mostró cambios regenerativos, reparativos y restablecimiento de la mucosa gástrica en los perros tratados con doxiciclina. Sin embargo en 3 casos se observo una respuesta inflamatoria pero sin presencia de bacterias tipo HLO. A pesar de que existen reportes de gastrotoxicidad por doxiciclina en este estudio no fue evidenciado. Es necesario para futuros estudios realizar aislamiento y cultivo bacteriano, con antibiograma para evaluar sensibilidad y resistencia de estas bacterias.

## Conclusiones

Estos resultados sugieren que el tratamiento con doxiciclina durante 21 días es efectivo sobre la presencia de Organismos Asociados a Helicobacter en la mucosa gástrica de caninos, así como se propone como una alternativa terapéutica para la erradicación de Organismos Asociados a Helicobacter en mucosa gástrica de caninos.

## Referencias

1. Akyldiz M., Akay S., Musoglu A., Tuncyurek M., Aydin A. The efficacy of ranitidine bismuto citrate, amoxicilin and doxycycline or tetracycline regimens as a first line treatment for Helicobacter pylori eradication. *Eur J Intern Med* 2009; 20:53-7.
2. Borody T.J., George L.L., Brandl S., Andrews P., Lenne J., Moore-Jones D., Devine M., Walton M. 1992. Helicobacter pylori eradication with doxycycline-metronidazole-bismuth subcitrate triple therapy. *Scand J Gastroenterol* 1992; 27:281-4.
3. Cammarota G., Martino A., Pirozzi G., Cianci R., Branca G., Nista E.C., Cazzato A., Cannizzaro O., Miele L., Grieco A., Gasbarrini A., Gasbarrini G. High efficacy of 1-week doxycycline- and amoxicillin-based quadruple regimen in a culture-guided, third-line treatment approach for Helicobacter pylori infection. *Aliment Pharmacol Ther* 2004; 19:89-95.
4. Jodlowski T.Z., Lam S., Ashby C.R.. Emerging therapies for the treatment of Helicobacter pylori infections. *Ann Pharmacother* 2008; 42: 1621-39.
5. Machado R.S., Silva M.R., Viriato A. Furazolidone, tetracycline and omeprazole: a low-cost alternative for Helicobacter pylori eradication in children. *J Pediatr (Rio J)* 2008; 84:160-5.
- 6.
7. Perri F, Festa V, Merla A., Quitadamo M., Clemente R., Andriulli A. 2002. Amoxicillin/tetracycline combinations are inadequate as alternative therapies for Helicobacter pylori infection. *Helicobacter* 2002; 7:99-104.
8. Simpson Kenneth W. 2006. Helicobacter in Dogs and Cats--What's New? *World Small Animal Veterinary Association World Congress Proceedings*, 2006.
9. Taghavi S.A., Jafari A., Eshraghian A. Efficacy of a new therapeutic regimen versus two routinely prescribed treatments for eradication of Helicobacter pylori: a randomized, double-blind study of doxycycline, co-amoxiclav, and omeprazole in Iranian patients. *Dig Dis Sci* 2009; 54:599-603.
10. Usta Y., Saltik-Temizel I.N., Demir H., Uslu N., Ozen H., Gurakan F., Yuce A. Comparison of short- and long-term treatment protocols and the results of second-line quadruple therapy in children with Helicobacter pylori infection. *J Gastroenterol* 2008; 43:429-33.