

# Manejo de fracturas craneales con hundimiento

## Management of cranial fractures with sinking

<sup>1</sup> Torres-Criollo Larry; <sup>2</sup> Diaz-Peña Katerine; <sup>3</sup> Mancheno-Benalcazar Leonardo; <sup>4</sup> Saquicela-Espinoza Alberto; <sup>5</sup> Criollo-Paute Jefferson; <sup>6</sup> Ramírez-Coronel Andrés Alexis; <sup>7</sup> Castañeda-Goyes Judy Magaly; <sup>8</sup> González-León Fanny Mercedes; <sup>9</sup> Romero-Sacoto Lilia Azucena; <sup>10</sup> Romero-Galabay Ignacia Margarita; Marcia Iliana Criollo Vargas; <sup>11</sup> Sarmiento-Pesantez Mercedes Magdalena

<sup>1</sup> Docente investigador Carrera de Medicina de la Universidad Católica de Cuenca Sede Azogues.

<sup>2</sup> Docente investigador Carrera de Enfermería de la Universidad Católica de Cuenca Sede Azogues

<sup>3</sup> Laboratorio de Psicometría del Centro de Investigación, Innovación y Transferencia de Tecnología (CIITT) de la Universidad Católica de Cuenca.

<sup>4</sup> Hospital Homero Castanier

<sup>5</sup> Hospital Provincial General Pablo Arturo Suárez

<sup>6</sup> Hospital Alberto Correa Cornejo

<sup>7</sup> Hospital General Machala IESS

<sup>8</sup> Maestría en Gestión del Cuidado - Posgrados Universidad Católica de Cuenca.

<sup>9</sup> Doctorando de la Universidad del País Vasco- España

<sup>10</sup> Docente investigadora de la Universidad Nacional de Loja

<sup>11</sup> Doctorando en educación en la Universidad Nacional de Rosario, Argentina

<sup>12</sup> Estudiante de Subespecialidad de Neurocirugía Pediátrica, UNAM, México

<sup>13</sup> Instituto Nacional de Pediatría, Ciudad de México

\*Autor de correspondencia: Larry Miguel Torres Criollo. Teléfono: 0990708557, E-mail: [larry.torres@ucacue.edu.ec](mailto:larry.torres@ucacue.edu.ec), código postal: 010215, Dirección: Cuenca, avenida de las Pencas y calle del Amay, Cuenca-Ecuador

Received/Recibido: 07/28/2020 Accepted/Aceptado: 08/15/2020 Published/Publicado: 10/09/2020 DOI: 10.5281/zenodo.4407321

### Resumen

Las fracturas craneales con hundimiento constituyen lesiones primarias frecuentes en pacientes con trauma craneoencefálico. El objetivo principal fue conocer las particularidades de las fracturas craneales con hundimiento que requirieron tratamiento neuroquirúrgico en pacientes que ingresaron al servicio de neurocirugía del Hospital Homero Castanier de la ciudad de Azogues, Ecuador. Se trató de un estudio descriptivo, retrospectivo con 20 pacientes con fracturas craneales con hundimiento, durante el período comprendido entre agosto de 2018 a agosto del 2019. Se excluyen 6 pacientes que presentaron fracturas craneales que no fueron intervenidos quirúrgicamente. Se analizaron las características demográficas, etiología y complicaciones en su presentación. La principal causa de la fractura con hundimiento fue secundaria a accidente de tránsito en 70% de los casos, 20% por caída de altura, 5% asociado a objeto contundente y 5% secundario a arma de fuego. La mayor parte de las lesiones se situaron en la región parietal en el 40%. La principal indicación para realizar la cirugía fue hundimiento mayor a 1 cm en 17 casos (85%). En todos los casos 100% se realizó esquirlectomía más levantamiento de la fractura.

**Palabras Clave:** Fracturas craneales, trauma craneoencefálico, neurotrauma.

### Abstract

Depressed cranial fractures are frequent primary injuries in patients with head trauma. The main objective was to know the particularities of sinking cranial fractures that required neurosurgical treatment in patients admitted to the neurosurgery service of the Homero Castanier Hospital in the city of Azogues, Ecuador. It was a descriptive, retrospective study with 20 patients with sinking skull fractures, during the period from August 2018 to August 2019. 6 patients who presented skull fractures that were not operated on were excluded. The demographic characteristics, etiology and complications in its presentation were analyzed. The main cause of the collapse fracture was secondary to a traffic accident in 70% of cases, 20% due to a fall from a height, 5% associated with a blunt object, and 5% secondary to a firearm. Most of the lesions were located in the parietal region in 40%. The main indication for surgery was subsidence greater than 1 cm in 17 cases (85%). In all cases, 100% squierlectomy was performed plus lifting of the fracture.

**Keywords:** Cranial fractures, head trauma, neurotrauma.

Una fractura de cráneo deprimida es un tipo de fractura que generalmente resulta de un traumatismo por fuerza contundente siendo así; golpe en la cabeza con objeto contuso, accidentes automovilísticos, actividades deportivas, caídas, abuso físico y otras de origen congénito cuya causa más frecuente son los traumatismos obstétricos al nacer y en menor frecuencia sin antecedente traumático que la justifique<sup>1</sup>. En general este tipo de fractura ocurre en el 11% de las lesiones graves en la cabeza y el 30% de los pacientes con fracturas con hundimiento presentan lesiones asociada como son hematomas y contusiones cerebrales.

Una fractura craneal es considerada deprimida cuando cualquier porción de la tabla externa de la fractura está por debajo de la tabla interna del hueso inmediatamente paralelo al defecto craneal. Estas fracturas pueden presentarse en cualquier región de la bóveda craneal y provocar en ocasiones lesiones cerebrales, por ejemplo, entre 5-7% coexisten con hematomas intracraneales y un 12% implican al seno dural subyacente<sup>2,3</sup>.

Las fracturas con hundimiento de cráneo se clasifican en abierta (fractura compuesta) o cerrada (fractura simple) por la presencia o ausencia, respectivamente, de una laceración del cuero cabelludo suprayacente. Aproximadamente el 25% de todas las fracturas de cráneo son compuestas y merecen atención inmediata, estas fracturas deprimidas son lesiones con pérdida de la piel y esquirlas del hueso, poniendo la cavidad craneal interna en contacto con la parte externa, aumentando el riesgo de contaminación e infección. Además, una fractura que se extiende hacia la base del cráneo con violación de los senos paranasales, la nariz, el oído medio o las estructuras mastoideas también se considera una fractura abierta<sup>4,5</sup>.

Es importante conocer que para que se produzca una fractura del cráneo es necesaria la aplicación de cierta cantidad de energía cinética, sobre todo en la fractura con hundimiento, ya que el cuero cabelludo tiene la capacidad de absorber energía, así como también su propia fuerza tensil, que es la responsable de que en ciertos traumas de poca energía cinética no haya compromiso óseo. El tejido cerebral también puede verse afectado directamente, así como su vasculatura, o puede verse afectado indirectamente por un hematoma subdural o extradural que se forma debajo del cráneo y comprime el tejido cerebral subyacente<sup>6</sup>.

### Diagnóstico

Los pacientes con este diagnóstico pueden presentar varios síntomas y signos, entre ellos tenemos convulsiones precoces o tardías, dolores de cabeza, fatiga, alteración del nivel de conciencia, alteración visual, dependiendo del área del cerebro que se convierte en el foco del impacto y suele estar asociado a hematomas epidurales, subdurales, contusiones, lesión de la duramadre, pérdida de LCR o las fracturas con hundimiento<sup>7</sup>.

Algunos pacientes con fracturas de cráneo deprimidas experimentan una pérdida inicial del estado de conciencia y daño neurológico debido a la fuerza transferida por el impacto a

través del cráneo y al cerebro. Sin embargo, el 25% de los pacientes no experimentan pérdida de la conciencia ni déficit neurológico. Otro 25% de los pacientes experimentan sólo una breve pérdida de la conciencia<sup>5</sup>.

Se pueden emplear imágenes para la valoración del trauma entre las principales tenemos:

La radiografía simple de cráneo (evidencia 2a): Idealmente se indican tres vistas fundamentales: anteroposterior (A-P), lateral y con vistas de Towne. Las dos primeras nos permiten apreciar lesiones óseas en la bóveda craneal (fracturas, presencia de cuerpos extraños intracraneales, desplazamientos del área pineal calcificada, diástasis de suturas óseas). La vista de Towne nos permite visualizar áreas no visibles con las radiografías simples tales como la fosa craneal posterior, así como vistas parciales de la proyección posterior de los peñascos del hueso temporal.

Tomografía Axial Computarizada (TAC) (evidencia 1<sup>a</sup>): es el método diagnóstico de elección muestra la posición, extensión y número de fracturas, así como la presencia y profundidad de la depresión. Se puede hacer diagnóstico con las imágenes de las lesiones intracraneales, estimar su volumen y considerar su forma, así como las estructuras que afecta, TAC también nos permite ver las lesiones indirectas, y obtener datos valiosos como el grado de edema cerebral, sospechado en la evaluación clínica. Se ha determinado que hasta un 9% de las TAC de cráneo realizadas en TCE leve son patológicas siendo quirúrgicas el 26%<sup>5,8</sup>.

### Tratamiento

El tratamiento quirúrgico de las fracturas de cráneo deprimidas depende en parte de si una fractura está abierta o cerrada.

Si se trata de pacientes con fracturas deprimidas simples, neurológicamente ilesas, no requerirán ninguna intervención quirúrgica específica, y eventualmente pueden darse de alta con tratamiento sintomático en caso que el paciente lo necesite. (Evidencia IIa)<sup>8,9</sup>.

Sin embargo, la principal indicación para la cirugía en el caso de las fracturas deprimidas simples suele ser cosmética, la deformidad cosmética más común se produce en la frente. La exploración es más urgente para una fractura deprimida cerrada grande cuando el aspecto radiológico sugiere laceración dural, penetración cerebral, fractura simultánea del seno frontal, efecto de masa o hematoma subyacente<sup>5</sup> (Evidencia III)

En el caso de las fracturas deprimidas compuestas, las indicaciones básicas para tratamiento quirúrgico, son las siguientes:(evidencia 2a)

- 1) Hundimiento de 8-10 mm o > que el grueso de los huesos del cráneo, 2) déficit neurológico evidente, 3) pérdida de LCR, 4) fractura abierta con hundimiento (fractura compuesta) con exposición de masa encefálica asociada, 5) contaminación de la herida, 3) lesiones de la duramadre y hematoma subyacente a la fractura<sup>8</sup>.

Una fractura deprimida compuesta es una emergencia neuroquirúrgica debido al riesgo de infección bacteriana de la

cavidad craneal. Los principales objetivos son la eliminación de fragmentos óseos contaminados y material extraño; desbridamiento del cuero cabelludo, la duramadre y el cerebro desvitalizados; y provisión de un cierre hermético de la duramadre<sup>5</sup>.

Las complicaciones más frecuentes en fracturas con hundimiento son: infecciones y convulsiones especialmente en pacientes que han presentado pérdida de la conciencia por más de 2 horas en asociación a lesiones de la duramadre y en pacientes que manifiestan convulsiones en la primera semana después del episodio traumático<sup>8</sup>.

## Metodología

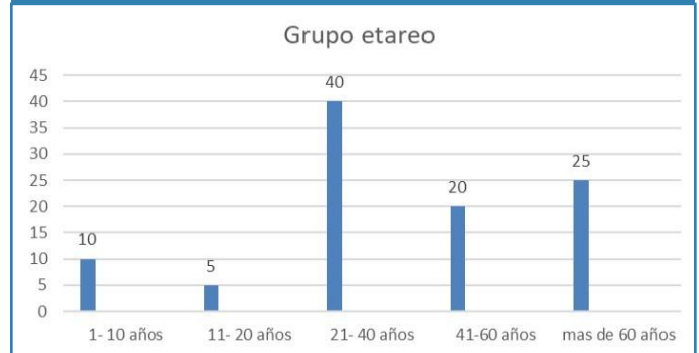Se llevó a cabo una investigación no experimental de tipo descriptivo, retrospectivo. La población fue de 20 pacientes diagnósticos de Fracturas con hundimiento del Hospital Homero Castanier de la ciudad de Azogues, Ecuador. La muestra fue la totalidad de los pacientes (n=20). Se revisaron las historias clínicas de todos los pacientes con diagnóstico de fracturas de cráneo con hundimiento. Se incluyeron a todos los pacientes que cumplían los criterios diagnósticos de Fracturas con hundimiento y que requirieron tratamiento neuroquirúrgico, durante el período comprendido entre agosto de 2018 a agosto del 2019, atendidos en el Hospital Homero Castanier.

Fueron incluidas 20 historias clínicas de pacientes con fracturas de cráneo con hundimiento, se analizaron aspectos sociodemográficos, etiología, topografía de las lesiones, tiempo de realización de la cirugía, criterio para realizar cirugía, tratamiento realizado y complicaciones. Se excluyen 6 pacientes que presentaron fracturas craneales que no fueron intervenidos quirúrgicamente. La información fue incluida en una ficha de recolección de datos. Se realizó un análisis estadístico representándose las variables cuantitativas mediante medias de tendencia central (M), mientras que las variables cualitativas (nominales) se han caracterizado mediante su distribución de frecuencias, los análisis se realizaron mediante el programa estadístico SPSS 26.

## Resultados

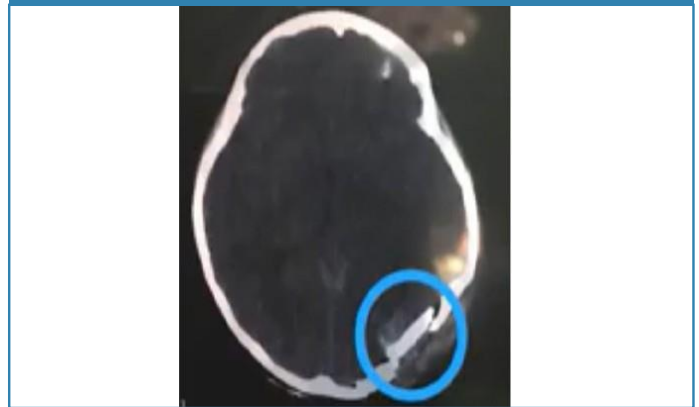De los 20 casos estudiados, 70% (n=14) fueron del sexo masculino y 30% (n=6) del sexo femenino. La edad promedio de los pacientes fue de 41,05 años. En cuanto al grupo etario 2 pacientes (10%) tuvieron de 1 a 10 años, 1 paciente (5%) tuvieron entre 11 y 20 años, 8 (40%) pacientes tuvieron entre 21 y 40 años, 4 pacientes (20%) tuvieron entre 41 y 60 años; y, por último 5 personas (25%) más de 60 años (Figura 1). El paciente más joven tuvo 6 años y el de mayor edad 77 años.

**Gráfico 1. Distribución por edad de los pacientes con fracturas craneales que fueron intervenidos quirúrgicamente.**



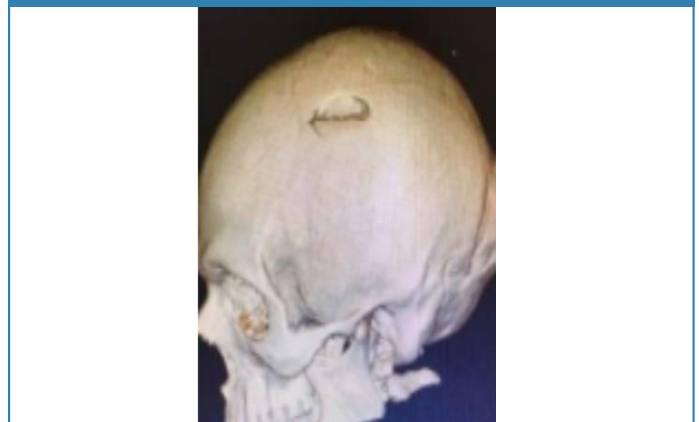
La principal causa de la fractura con hundimiento fue secundaria a accidente de tránsito en 70% de los casos (n=14), 20% por caída de altura (n=8), 5% (n=1) asociado a objeto contundente y 5% (n=1) secundario a arma de fuego. La mayor parte de las lesiones se situaron en la región parietal en 8 casos (40%), 6 casos (30%) en región frontal, 3 casos (15%) en región frontoparietal, 10% (n=2) en región occipital (figura 1) y 1 caso (5%) en región parietotemporal.

**Figura 1. Fractura con hundimiento en región occipital izquierda.**

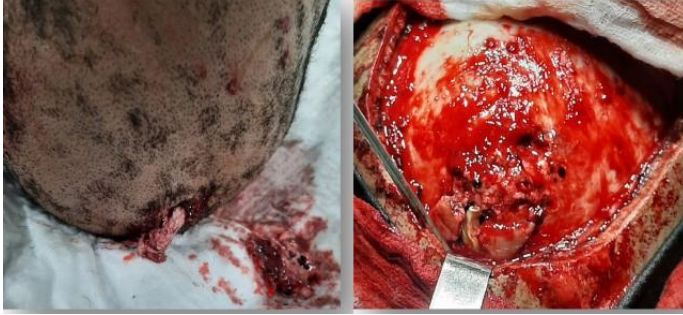

En 30% (n=6) se realizó el diagnóstico a través de rayos x de cráneo AP y lateral y en el 100% (n=20) Tomografía simple de cráneo, con reconstrucción 3D. (Figura 2). Se encontraron lesiones asociadas en 3 casos (hematoma epidural), 2 casos hematoma subdural, 3 casos contusiones cerebrales y 2 casos hemorragia subaracnoidea, 2 casos fistula de LCR.

**Figura 2. Reconstrucción 3D. Fractura con hundimiento en región parietal izquierda.**



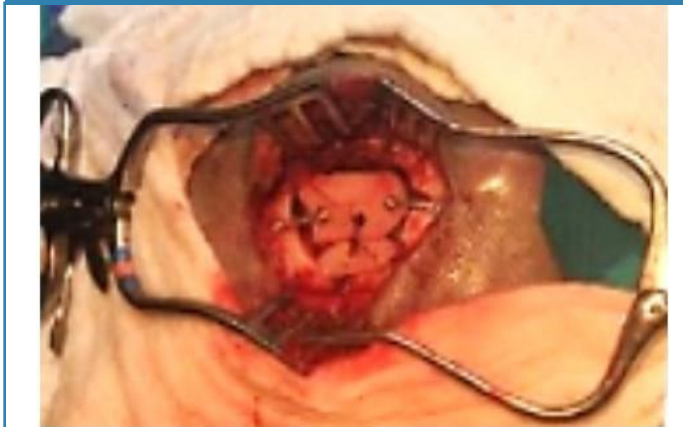**Figura 3. TCE abierto por proyectil de arma de fuego, Fractura con hundimiento en región parietal derecha.**



La mayor parte de las fracturas fueron intervenidas quirúrgicamente antes de las 24 horas en el 75% de los casos (n=15), en 3 casos (15%) entre 25-48 horas y dos casos (10%) luego de las 48 horas. La principal indicación para realizar la cirugía fue la presencia de hundimiento mayor a 1 cm en 17 casos (85%), en 2 casos (10%) salida de LCR y 1 caso (5%) compromiso de seno frontal.

En el 100% de los casos se realizó esquirlotomía con levantamiento de la fractura y limpieza quirúrgica; en 14 casos (70%) se realizó reconstrucción craneal (craneoplastía) con hueso autólogo (figura 3), en 2 pacientes (10%) se realizó craneoplastía con malla de titanio; y, en 4 casos (20%) en primera intención no se corrigió el defecto óseo por contaminación macroscópica de la herida, en estos casos se dirigió la craneoplastía.

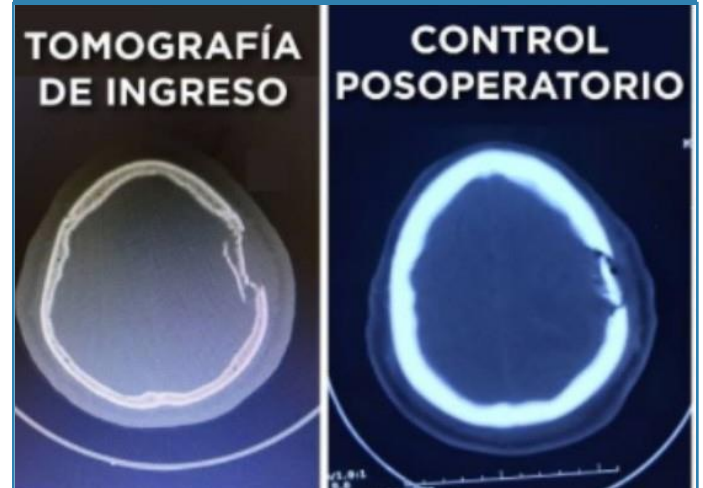**Figura 3. Craneoplastía con hueso autólogo, luego de realizar esquirlotomía más levantamiento de fractura más limpieza quirúrgica.**



Todos los pacientes recibieron antibioticoterapia utilizando diversos regímenes terapéuticos, 18 pacientes (90%) recibieron: ceftriaxone, amikacina y clindamicina; 2 casos (10%) recibieron cefazolina. En 8 casos (40%) en las que había lesiones secundarias se administró profilaxis anticonvulsivante con fenitoína, además se administró toxoide tetánico en todos los casos (100%). Se realizó una tomografía de cráneo de control en la totalidad de los pacientes (100%) (Figura 4.)

Figura 4. Tomografía simple de cráneo al ingreso, y control posoperatorio en paciente que presentó fractura con hundimiento frontoparietal izquierdo luego de realizar esquirlotomía con levantamiento de fractura y limpieza quirúrgica.

**Figura 4. Tomografía simple de cráneo al ingreso, y control posoperatorio en paciente que presentó fractura con hundimiento frontoparietal izquierdo luego de realizar esquirlotomía con levantamiento de fractura y limpieza quirúrgica.**



Las complicaciones que se presentaron fueron: infección de herida quirúrgica en 1 caso (5%), pseudomeningocele occipital en 1 caso (5%); parálisis facial en 1 caso (5%) (probablemente asociada a lesión intraparenquimatosas), 1 caso de convulsiones (5%); en el caso de la infección de herida se corrigió con limpieza quirúrgica y antibióticos; el caso de pseudomeningocele occipital se realizó cierre de defecto dural con parche de pericráneo y fascia lata más colocación de sustituto de duramadre, además se administró acetazolamida. El caso de parálisis facial se trató con corticoides y terapia física; en el paciente con convulsiones se trató con antimiconial administrado de manera permanente. Todos los casos evolucionaron satisfactoriamente en los controles subsecuentes.

## Discusión

El traumatismo craneoencefálico es un importante problema de salud pública, tanto en países desarrollados como en aquellos países en vías de desarrollo, se estima que la incidencia de las fracturas de cráneo en el contexto del trauma cráneo encefálico alcanza 44/10000 personas al año. Sin embargo, la determinación de la incidencia de las fracturas de cráneo con hundimiento resulta más complicada debido a escasos de grandes estudios epidemiológicos<sup>10-12</sup>.

Las fracturas de cráneo se clasifican de acuerdo a la configuración del trazo de la fractura en lineales y fracturas con hundimiento, las fracturas con hundimiento ocurren cuando la tabla externa se hunde por debajo de sus límites anatómicos a la altura de la tabla interna, estas a su vez se subdividen en cerradas si no existe comunicación con la duramadre, o abiertas de existir esta comunicación, siendo el determinante de mayor relevancia para la aparición de complicaciones

posteriores como infecciones intracraneales, epilepsia y déficit neurológico permanente<sup>11,13-15</sup>.

En el estudio presentado la edad media fue de 41.05 años, con respecto al grupo etario, 2 pacientes (10%) tuvieron de 1 a 10 años, 1 paciente (5%) tuvo entre 11 y 20 años, 8 (40%) pacientes tuvieron entre 21 y 40 años, 4 pacientes (20%) tuvieron entre 41 y 60 años y por último 5 personas más de 60 años (25%). La mayor parte de pacientes pertenecía a la población económicamente activa con riesgo particularmente aumentado para presentar accidentes de tránsito, accidentes laborales y violencia<sup>16,17</sup>.

En el presente estudio 14 (70%) casos fueron pacientes masculinos y 6 casos (30%) fueron femeninos, con evidencia de una relación masculino: femenino de 3,5:1 lo cual muestra similitudes con otros estudios como lo reporta Ritesh *et al.* Este hallazgo se debe probablemente a que los pacientes masculinos se desempeñan en actividades laborales de mayor riesgo que los femeninos<sup>16</sup>.

Dentro de las etiologías por las que se produjeron las fracturas con hundimiento en el 70% de pacientes fueron secundarias a accidentes de tránsito lo que se correlaciona con otros estudios como los reportados por Jaggar *et al.* Estudio realizado en 735 participantes y la causa en el 55% de pacientes fueron los accidentes de tránsito<sup>16</sup>.

Con relación a la aproximación diagnóstica la realización de radiografías de cráneo no muestra ventaja, si se va a realizar una tomografía, es más las fracturas con hundimiento resultan más difíciles de observar con este método de imagen; sin embargo, si no se dispone de tomografía la incidencia tangencial aumenta la sensibilidad de este método diagnóstico<sup>10,13,18</sup>.

Con respecto al tratamiento con el paso del tiempo han existido diferentes enfoques de tratamiento desde el entusiasmo por una resolución quirúrgica precoz y agresiva en el siglo XVIII hasta la introducción de algunos consensos por Harvey Cushing el padre de la neurocirugía como la reparación en los desgarros dúrales, retiro de los fragmentos óseos, la importancia de la asepsia y la evidencia de que la elevación inmediata de la fractura no siempre es necesaria<sup>14,19</sup>.

El propósito del tratamiento quirúrgico en las fracturas con hundimiento es la reparación del defecto, retiro de los fragmentos óseos y reparación de los defectos dúrales así como la eliminación de hematomas en el caso de existir. La heterogeneidad en los criterios quirúrgicos varía en las diferentes unidades de neurocirugía sin embargo existen ciertos parámetros aceptados de forma casi universal como, por ejemplo: cuando la fractura ejerza un efecto de masa, hematoma intracraneal, presencia de una gran contusión, déficit neurológico, sospecha de laceración dural, profundidad de la fractura mayor a 1 cm, herida contaminada o infectada, presencia de deformidad estética significativa, compromiso del seno frontal<sup>14,20,21</sup>.

Con respecto al manejo conservador está reservado para aquellas fracturas de cráneo no complicadas como por ejemplo fracturas con hundimiento cerradas, fracturas con

hundimiento abiertas en las cuales no exista evidencia de laceración o compromiso dural, de hematoma intracraneal o contaminación significativa<sup>11,14</sup>.

En nuestro ensayo en la mayor parte de las fracturas se decidió resolución quirúrgica en las primeras 24 horas lo que corresponde a 15 casos (70%), en 3 casos (15%) entre 25-48 horas y 2 casos (10%) luego de las 48 horas. La principal indicación para realizar la cirugía fue hundimiento mayor a 1 cm en 17 casos, en 2 casos salida de LCR y 1 caso compromiso de seno frontal.

En todos los casos se realizó esquirlectomía mas levantamiento de la fractura, en 16 (80%) casos se realizó reconstrucción mediante craneoplastía con hueso autólogo en 4 casos no se corrigió el defecto óseo por evidente contaminación del sitio de fractura, en estos casos se escogió una craneoplastía diferida.

Con respecto a las medidas profilácticas la mayoría de protocolos para el manejo de fracturas de cráneo con hundimiento emplean antibióticos durante cinco a siete días para prevenir una infección ulterior de sistema nervioso central, sin embargo, los datos que apoyan esta conducta son limitados. Sherman y colaboradores muestran una serie de 4547 casos en los cuales se evidencia una tasa de infección postquirúrgica de 7.1% en pacientes que recibieron antibioterapia profiláctica misma que contrasta con una tasa de 9.9% en aquellos que no recibieron, el análisis estadístico mediante la prueba T no muestra una ventaja ( $p=0.432$ ) significativa; sin embargo, en la mayoría de algoritmos de manejo se considera su uso con un grado de evidencia IB<sup>11,14</sup>.

Al igual que la antibioterapia, el uso de anticonvulsivos para prevenir el riesgo de crisis epilépticas es controversial debido a la escases de estudios que apoyan su uso, Chang *et al.*, encontraron en dos ensayos aleatorizados que la profilaxis con fenitoína redujo el riesgo de convulsiones postraumáticas tempranas en comparación con el placebo (riesgo relativo 0.37; IC del 95%: 0.18 a 0.74)<sup>11,19</sup>. En la práctica clínica la fenitoína es el anticonvulsivo de mayor uso debido a sus ventajas farmacológicas como la posibilidad de administrarse por vía intravenosa y causar sedación mínima siendo una alternativa razonable el levetiracetam<sup>18,22</sup>.

Inaba y colaboradores mostraron en un ensayo prospectivo multicéntrico de 813 pacientes en los cuales 406 recibieron levetiracetam y 407 fenitoína encontrando tasas igualmente bajas de crisis convulsivas tempranas (1.5% vs. 1.5%,  $p=0.997$ ), tasa de efectos adversos (7.9% vs. 10.3%,  $p=0.227$ ), mortalidad (5.4% vs. 3.7%,  $p=0.236$ )<sup>18,22</sup>.

De acuerdo al tipo de herida y la inmunización previa del paciente es necesario el empleo de profilaxis antitetánica, si la última inmunización se aplicó hace más de 10 años o el paciente tiene historial desconocido de inmunizaciones se debe aplicar toxoide tetánico, pero de forma adicional para heridas contaminadas con heces fecales, saliva, heridas punzantes, por proyectil de arma de fuego, quemaduras o aplastamiento debe aplicarse inmunoglobulina antitetánica humana<sup>18,22</sup>.

Dentro de las complicaciones estas se pueden clasificar como agudas y tardías, comprendiendo estas primeras convulsiones, hidrocefalia, fistulas de líquido cefalorraquídeo, infección de herida traumática, hematomas, mientras que las en las tardías se encuentran infección, extrusión y exposición del implante, resorción ósea del autoinjerto, migración del material de reconstrucción e insatisfacción estética<sup>2,7,14</sup>.

Dentro de lesiones asociada en nuestro ensayo se encontraron 3 casos (15%) de hematoma epidural, 2 casos (10%) de hematoma subdural, 3 casos (15%) de contusión cerebral, 2 casos (10%) de hemorragia subaracnoidea, 2 casos (10%) de fistula de líquido cefalorraquídeo

En el presente estudio se encontró como complicaciones en un caso (5%) infección de la herida traumática la cual se manejó con limpieza quirúrgica y antibioticoterapia, en un caso(5%); pseudomeningocele occipital tratado mediante cierre del defecto dural con parche de pericráneo y fascia lata además de acetazolamida; finalmente un caso (5%) presentó parálisis facial probablemente a causa de lesiones parenquimatosas asociadas, lo cual se manejó mediante terapia física y corticoides; cabe mencionar que todos los casos presentaron un buena respuesta al tratamiento instaurado.

## Conclusiones

La incidencia de fracturas con hundimiento representa un porcentaje significativo dentro de los pacientes con trauma craneoencefálico se refiere; sin embargo, resulta difícil conocer su incidencia real debido a los pocos estudios disponibles. Las causas más frecuentes son por mucho los accidentes de tránsito siendo más común en el sexo masculino rondando la cuarta década de vida.

Existen consensos globalmente divulgados que permiten al neurocirujano decidir cuándo intervenir quirúrgicamente, en nuestro estudio la principal indicación fue la evidencia de un hundimiento >1cm (85%), seguido de salida de LCR (10%) y por compromiso del seno frontal (5%). La cirugía en la mayoría de pacientes se llevó a cabo en las primeras 24 horas (75%) siendo todos tratados con esquirlectomía más levantamiento de fractura y limpieza quirúrgica.

Junto al tratamiento quirúrgico las medidas terapéuticas adoptadas en este estudio incluyeron la terapia antibiótica, la aplicación de toxoide tetánico y terapia anticomial, los dos primeros a la totalidad de los pacientes mientras que el tercero únicamente a ocho de ellos obteniéndose muy buenos resultados con todas las terapias.

Insistimos que el mejor estudio de imagen para conocer a detalle la lesión es la Tomografía, pero, teniendo en cuenta el medio y la disponibilidad de esta, podemos ayudarnos en su defecto con Rayos X.

Todo procedimiento médico-quirúrgico conlleva riesgos y complicaciones posteriores que pueden ser inmediatas o mediadas, en este estudio cuatro pacientes, presentaron complicaciones que incluyeron; infección de la herida, pseudome-

ningocele occipital, parálisis facial y convulsiones las que fueron manejadas adecuadamente y con excelentes resultados.

Finalmente enfatizamos que el tratamiento depende del tipo de lesión, pero generalmente requieren la corrección del hundimiento; es importante tener en cuenta que si estamos frente a una fractura compuesta el fragmento óseo debe ser extirpado y corregido mediante craneoplastia sumado a antibioticoterapia debido al riesgo de infección. Aun así, no existe una conducta algorítmica establecida.

## Referencias

1. *Fractura craneal deprimida congénita*. M. García Reymundoa, R. Real Terrónb, I. Sáez Díeza, E. Piñán Lópezca. 3, Merida, España : Elsevier, España, 2015, Vol. 83.
2. L.R. Moscote, J.J. Gutiérrez, S.M. Castellar, G. Alcalá. *Closed depressed fracture of the posterior fossa in an elderly patient*, *Anales Sis San Navarra vol.36 no.1 Pamplona ene./abr. 2015*.
3. Ahmad Faried, Christian B. Kurniawan, Danny Halim, Muhammad Z. Arifin. *A rare case of depressed skull fractures at the anterior cranial fossa associated with communicating hydrocephalus resulting a progressive vision loss*, *Interdisciplinary Neurosurger*.
4. PK Nayak M Ch, AK Mahapatra M Ch. *Primary reconstruction of depressed skull fracture - The changing scenario*, *The Indian Journal of Neurotrauma, Volume 5, Issue 1, June 2018, Pages 35-38*.
5. Peter A. Chiarelli, Kate Impastato, Joseph Gruss, Am yLee. *Traumatic Skull and Facial Fractures, Principles of Neurological Surgery (Fourth Edition)2018, Pages 445-474.e1*.
6. Prakash, Anand. *Viraat Harsh, Utkarsh Gupta, Jayendra Kumar, and Anil Kumar, Depressed Fractures of Skull: An Institutional Series of 453 Patients and Brief Review of Literature*, *Asian J Neurosurg. 2018 Apr-Jun; 222-226., 13(2):*.
7. Armstrong, R.A. *Visual problems associated with traumatic brain injury*, *Clin. Exp. Optom. 101 (2018) 716-72*.
8. Evidencia, Subgerencia de Prestaciones en Salud Comisión de Elaboración de Guías de Práctica Clínica Basadas en. *Guía de práctica clínica basada en evidencia "manejo de trauma craneoencefálico". 69.ª ed. Guatemala.: (GPC-BE); 2016*.
9. J.DonovanMD, Daniel. *Simple depressed skull fracture causing sagittal sinus stenosis and increased intracranial pressure: case report and review of the literatura*, *Volume 63, Issue 4, April 2005, Pages 380-383*.
10. *Management of bone fragments in nonmissile compound depressed skull fractures*. AbdelRahman, M. 1, Junio de 2016, *Acta Neuroquirurgica*, Vol. 185.
11. *Skull fractures in adults*. Heegaard, William. 1, Agosto de 2020, *Wolters Kluwer*, Vol. 08.
12. *Treatment of Traumatic Depressed Compound Skull Fractures*. Shao, X, y otros. 7, Octubre de 2019, *The Journal of Craniofacial Surgery*, Vol. 30.
13. *Growing skull fractures: Guidelines for early diagnosis and effective operative management*. Raja, D. 1, Octubre de 2013, *Neurol India*, Vol. 61.
14. *The Evolution of Modern Treatment for Depressed Skull Fractures*. Sherman, C. 1, Agosto de 2019, *World Neurosurg.*, Vol. 10.

15. *Outcome of Management of Elevated Skull Fractures in Enugu, South-East Nigeria.* Onyia, E, y otros. 7, Mayo de 2018, Nigerian Journal of Clinical Practice, Vol. 21.
16. *Analysis of Factors Influencing Outcome of Depressed Fracture of Skull.* Satardey, R, y otros. 2, Junio de 2018, Asian Journal of Neurosurgery, Vol. 13.
17. *Compound elevated skull fractures: Review of literature.* Lakshmi, G y Anmol, N. 12, Marzo de 2017, Brain Injury, Vol. 01.
18. *Predicting Dural Tear in Compound Depressed Skull Fractures: A Prospective Multicenter Correlational Study.* Musefa, S, y otros. 1, Marzo de 2018, World Neurosurg, Vol. 114.
19. *Antibiotic prophylaxis for preventing meningitis in patients with basilar skull fractures (Review).* Ratilal, B, y otros. 1, Abril de 2015, Cochrane Database of Systematic Reviews, Vol. 4.
20. *Identification and management of neonatal skull fractures.* Merhar, S, y otros. 3, Abril de 2016, Journal of Perinatology, Vol. 1.
21. *Management of Skull Fractures and Calvarial Defects.* Vincent, A, y otros. 6, Abril de 2019, Facial Plastic Surgery Journal, Vol. 35.
22. *Post-traumatic seizures and epilepsy.* Evans, R y Schachter, S. 01, Octubre de 2019, Wolters Kluwer, Vol. 10.
23. *Tetanus-diphtheria toxoid vaccination in adults.* Hibberd, P. 01, Febrero de 2020, Wolters Kluwer, Vol. 09.



[www.revhipertension.com](http://www.revhipertension.com)  
[www.revdiabetes.com](http://www.revdiabetes.com)  
[www.revsindrome.com](http://www.revsindrome.com)  
[www.revistaavft.com](http://www.revistaavft.com)