







Aspergilosis esfenoïdal resuelta por tratamiento quirúrgico transnasal y terapia antifúngica: a propósito de un caso

Sphenoid Aspergillosis Resolved by Transnasal Surgical Treatment and Antifungal Therapy: Report of a Case

 Torres Criollo Larry;  Yambay-Bautista Xavier;  Vázquez-Cárdenas Andrés;  Díaz-Peña Katerine;  Ramírez-Coronel Andrés;  Serrano-Ullauri María Augusta

¹Docente Universidad Católica de Cuenca, Sede Azogues, carrera Medicina y Enfermería

²Médico Tratante Neurocirugía IESS- Babahoyo

³Médico Maestrante Análisis Biológico y Diagnóstico de Laboratorio-UTPL

⁴Médico Tratante UCI IESS- Machala

⁵Médico Residente de emergencia del Hospital Provincial General Pablo Arturo Suárez

⁶Laboratorio de Psicometría del Centro de Investigación, Innovación y Transferencia de Tecnología (CIITT).

⁷Médico Residente del Hospital General de Macas

Autor de correspondencia: Larry Miguel Torres Criollo. **Teléfono:** 0990708557. **e-mail:** larry.torres@ucacue.edu.ec, **código postal:** 010215, **dirección:** Cuenca, avenida de las Pencas y calle del Amay.

Received/Recibido: 07/28/2020 Accepted/Aceptado: 08/15/2020 Published/Publicado: 10/09/2020 DOI: 10.5281/zenodo.4403839

Resumen

Aspergilosis hace referencia a las enfermedades causadas por una de las casi 50 especies patógenas de *Aspergillus*. El compromiso fúngico por *Aspergillus* del seno esfenoïdal se torna un desafío diagnóstico. El abordaje quirúrgico y estudio micótico del material obtenido constituirá la pauta diagnóstica-terapéutica. El avance en pruebas diagnósticas por imagen y las microbiológicas ayudan en el reconocimiento oportuno de esta entidad. Aunque se presenta principalmente en pacientes inmunocomprometidos, también se pueden presentar en pacientes sin morbilidad añadida. Una terapéutica eficaz es la evacuación del tejido infectado por abordaje transnasal del seno esfenoïdal en combinación con medicación antifúngica adecuada. Presentamos un caso atípico de sinusitis de etiología fúngica en una paciente femenina de 60 años que cursó con cefalea, rinorrea mucopurulenta y epistaxis.

Palabras Clave: aspergilosis, infecciones fúngicas, sinusitis del esfenoïdes, intervención quirúrgica, terapia combinada

Summary

Aspergillosis refers to diseases caused by one of the almost 50 pathogenic species of *Aspergillus*. *Aspergillus* fungal involvement of the sphenoid sinus becomes a diagnostic challenge. The surgical approach and fungal study of the material obtained will constitute the diagnostic-therapeutic guideline. Advances in diagnostic imaging tests and microbiological tests help in the timely recognition of this entity. Although it can occur mainly in immunocompromised patients, they can also occur in patients without added morbidity. An effective therapy is the evacuation of infected tissue by transnasal approach to the sphenoid sinus in combination with adequate antifungal medication. We present an atypical case of sinusitis of fungal etiology in a 60-year-old female patient who had headache, mucopurulent rhinorrhea and epistaxis.

Key words: aspergillosis, fungal infections, sphenoid sinusitis, operative procedure, combined modality therapy.

696

Introducción

Aspergilosis hace referencia a las enfermedades causadas por las especies patógenas de hongos filamentosos saprófitos y cosmopolitas del género *Aspergillus* que son oportunistas, siendo las más comunes *A. fumigatus*, *A. flavus*, *A. terreus* y *A. niger*¹⁻⁴. Producen esporas o conidias que se propagan por el aire, se adhieren a las partículas de polvo y son inhaladas por las personas depositándose en la mucosa de los senos nasales y paranasales que constituyen un ambiente ideal (por su humedad y calidez) para su proliferación, sin embargo, la enfermedad por estos hongos es poco común, excepto en condiciones de crecimiento favorables en individuos altamente susceptibles con compromiso inmunológico

o metabólico (SIDA, neoplasias, neutropenia, diabéticos, pacientes con insuficiencia renal crónica, desnutrición crónica, estancia en UCI mayor a 21 días, y personas en tratamiento prolongado con corticosteroides y antibióticos)³⁻⁶.

El objetivo de este estudio es describir la fisiopatología, diagnóstico y tratamiento de una enfermedad poco frecuente como la aspergilosis esfenoïdal, mediante la revisión de la literatura científica y la presentación de un caso.

Entre las enfermedades causadas por el género *Aspergillus* se encuentran las infecciones de los senos paranasales, evidenciándose mayor prevalencia en personas con compro-

miso inmunológico, aunque se han documentado casos en personas sanas e inmunocompetentes sin factores de riesgo clásicos^{1,5,6}. Del mismo modo, se han registrado casos de micosis rino-cerebral, rino-órbita-cerebral y sinusopulmonar causadas por la coinfección de *A. sclerotiorum* y *Rhizopus microsporum* que generalmente afectan a huéspedes con diabetes mellitus mal controlada o que tengan condiciones predisponentes para el desarrollo de acidosis metabólica (insuficiencia renal o diarrea), así como también a personas inmunosuprimidas que reciben quimioterapia o con desórdenes hematológicos, leucemia mieloide aguda, trasplante e infección por virus de inmunodeficiencia adquirida humana en fase avanzada⁷.

La incidencia y prevalencia global de la aspergilosis la ubican en el segundo lugar de las micosis oportunistas con una frecuencia variable entre el 5% y 20% con una tasa de mortalidad que va del 70% al 90%. No obstante, ante la incapacidad diagnóstica en casi todos los países de ingresos bajos y medianos, no hay certeza de la precisión de tales cifras⁹. La aspergilosis del seno esfenoidal es una enfermedad rara con reportes de incidencia anual relativamente bajos entre 0.5% y 1.2% que representa del 15 al 20% de todos los casos de sinusitis del seno esfenoidal y se clasifica en no invasiva, invasiva, indolente y fulminante⁹.

Las formas invasivas de aspergilosis son más frecuentes en el medio tropical y tienen lugar a nivel pulmonar y en los senos paranasales de preferencia en el seno maxilar seguido del seno esfenoidal, luego el seno etmoidal y el frontal, presentándose dolor y edema en la zona más próxima del seno afectado, siendo menos localizado en la sinusitis esfenoidal con irradiación a las zonas occipital y frontal^{2,4,6}. Las manifestaciones clínicas son bastante inespecíficas ya sea en las formas invasivas o no invasivas, apareciendo en mayores de 50 años, con predominio en pacientes femeninas, teniendo a la cefalea como el síntoma principal, también pueden generarse complicaciones orbitarias (diplopía y pérdida visual) acompañadas de secreción mucopurulenta, edema y dolor facial, en ocasiones epistaxis, fiebre, dolor dental, induración palatina. En promedio la duración de los síntomas antes del diagnóstico es de unos ocho meses^{5,9-12}.

El seno esfenoidal está anatómicamente en íntima relación con el cerebro, las meninges, el nervio óptico, la arteria carótida interna, el seno cavernoso y pares craneales (oculomotor, troclear, oftálmico y ramas maxilares del nervio trigémino y abducens), por lo que el diagnóstico y el tratamiento a destiempo pueden derivar en serias complicaciones que involucran a estos elementos^{13,14}. La infección del seno esfenoidal en comparación con otras localizaciones se ha visto asociada a un peor pronóstico debido a que puede extenderse de forma precoz a nivel intracraneal provocando incluso meningococcalitis, lo cual hace de la aspergilosis una enfermedad potencialmente letal¹⁵.

Los recursos cada vez más habituales en lo referente a tomografía computarizada, resonancia magnética y endoscopia nasal, han permitido un aumento en la frecuencia del diagnóstico precoz que a su vez conlleva a un manejo más

efectivo de la aspergilosis esfenoidal. El diagnóstico definitivo se realiza mediante estudios histológicos de la mucosa sinusal y/o de la masa en el interior del seno. La aspergilosis del seno esfenoidal se torna un verdadero reto de evaluación y tratamiento integral que debe ser manejada por un equipo multidisciplinario donde se vean involucrados principalmente el otorrinolaringólogo, neurocirujano, infectólogo, internista, oftalmólogo, enfermería, entre otros^{12,15}.

En cuanto a la terapéutica no existe consenso, sin embargo, la evidencia científica denota tratamientos exitosos que incluyen terapia antimicótica, exéresis o desbridamiento sinusal endoscópico junto con el control de la enfermedad subyacente^{3,12}. Por lo general en el tratamiento quirúrgico se abre el ostium obstruido para ventilar el seno, estos pacientes pueden obtener resultados alentadores si luego de la cirugía transnasal endoscópica se usa agentes antimicóticos sistémicos como el voriconazol o la anfotericina B¹⁴. Además, para aquellos pacientes con complicaciones orbitales se recomienda la administración de esteroides sistémicos que coadyuven en el control de la inflamación postoperatoria¹¹.

La Sociedad Americana de Enfermedades Infecciosas recomienda usar voriconazol como terapia primaria para la aspergilosis invasiva, cuya dosis habitual en adultos es de 6 mg/kg vía endovenosa 2 veces al día durante el primer día, posteriormente 4 mg/kg 2 veces al día por 7 días, con eventual traslado a terapia oral con 200 mg 2 veces al día durante 6 a 12 semanas^{1,5,12}. En casos con períodos de seguimiento postoperatorio de hasta 11 meses no se informaron eventos adversos ni complicaciones durante y después de la cirugía transnasal registrando una tasa de éxito general del 92%, resolviendo síntomas como la cefalea, el dolor facial y la rinorrea¹¹.

Caso clínico

Mujer de 60 años de edad, de ocupación costurera, casada, tipo de sangre: O Rh (+), alérgica a los AINES, con antecedentes patológicos personales de Diabetes mellitus en tratamiento desde hace 11 años con metformina/glibenclamida 500/5mg; hipotiroidismo en tratamiento con levotiroxina, dislipidemia en tratamiento con simvastatina 20mg. Desde hace 5 años y hasta la actualidad presenta sin causa aparente cefalea de moderada a gran intensidad que cede parcialmente con administración de analgésicos y se acompaña de periodos intermitentes de rinorrea mucopurulenta con listas de sangre y epistaxis.

Antecedentes quirúrgicos: cirugía de catarata ojo izquierdo y cesárea.

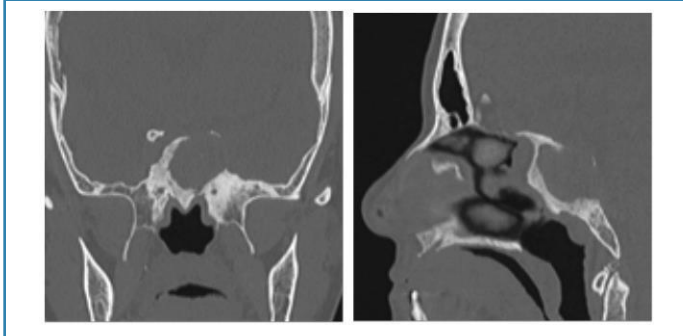
A la exploración física paciente afebril, sin signos de respuesta inflamatorio sistémica, endoscopia nasal: con lente o grados se realiza videoendoscopia nasal, fosa nasal izquierda mucosa hiperémica y congestiva, cresta septal área III a IV de Cottle, fosa nasal derecha mucosa hiperémica y congestiva, mayor amplitud de fosa nasal derecha, cavum libre, rinorrea mucopurulenta posterior.

En lo concerniente a las pruebas complementarias tenemos las siguientes:

Laboratorio pre quirúrgico: Leucocitos: 9650, Neutrofilos: 64%, Linfocitos: 25%, glucosa: 115 mg/dl, creatinina: 1,1 mg/dl, HIV 1+2: no reactivo, Panel de Hepatitis B: CORE M: no reactivo, CORE G: no reactivo, ACPO-HBSAG: no reactivo, HBSAG: no reactivo, PROLACTINA: 16.9, PROGESTERONA: 0.26, TP: 12 segundos, TTP:34segundos.

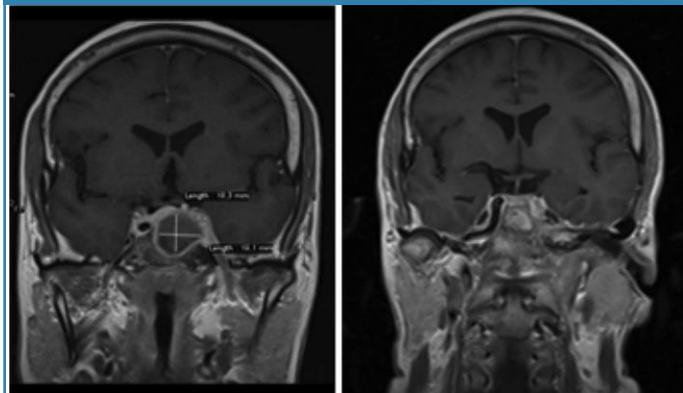
Estudios de Imagen: *TAC Senos Paranasales*: Hiperostosis ósea y erosión de seno esfenoidal. Seno esfenoidal no neumatizado, con ocupación total del mismo (figura 1A y 1B).

Figura 1B. TAC Senos Paranasales. Corte sagital: Hiperostosis ósea y erosión de seno esfenoidal. Seno esfenoidal no neumatizado, con ocupación total del mismo.



RMN Simple más Contrastada de Cerebro: Se observa lesión redondeada, homogénea que con medio de contraste da la apariencia de una cápsula (figura 2 y 3).

Figura 2

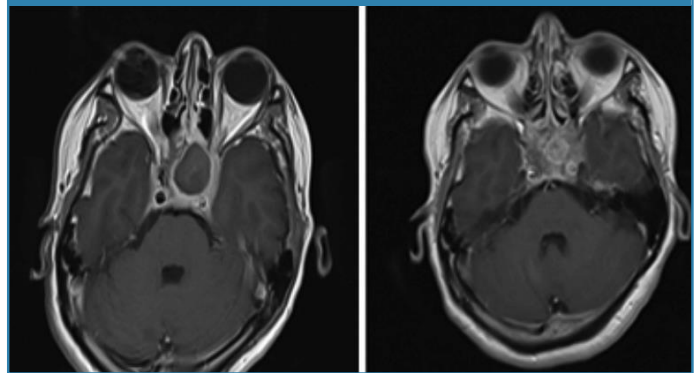


A Preoperatorio

B Postoperatorio

Figura 2. Resonancia Magnética Simple más contrastada de Cerebro: corte coronal Secuencia T1. Contraste pre y posoperatorio: Se observa en la imagen preoperatoria una lesión redondeada, homogénea de 18,3 mm x 19,1 mm, cuyo margen realza con el medio de contraste dando la apariencia de una capsula, se observa invasión de arteria carótida izquierda. En el control a los 3 meses postoperatorio se observa sinusitis fúngica en proceso de resolución.

Figura 3



A Preoperatorio

B Postoperatorio

Figura 3. Resonancia Magnética Simple más contrastada de Cerebro: corte axial secuencia T1. Contraste pre y postoperatorio. Sinusitis fúngica en proceso de resolución.

Angiografía por sustracción digital: se reporta oclusión de arteria carótida interna izquierda que se suple de arteria vertebral ipsilateral.

En cuanto al tratamiento, se realizó exéresis de lesión esfenoidal por vía transnasal microscópica, los hallazgos quirúrgicos encontrados incluyen lesión de aspecto caseoso, con material necrótico contenida en seno esfenoidal y salida de líquido purulento. Se combinó la intervención quirúrgica con terapia antifúngica (voriconazol 200 miligramos diarios, vía oral por 90 días)

Reporte de patología

Estudio citológico: esporádicos leucocitos polimorfonucleares y eritrocitos.

Histopatología: Se recibe varios fragmentos de tejido blandos friables, color café grisáceo, miden 0.1-0.3cm y en conjunto 1.8x1.5cm. Los cortes muestran varios fragmentos de mucosa respiratoria de aspecto necrótico, conglomerados de hifas gruesas pseudotabacadas, sin observarse con claridad ramificación de las mismas. Con las técnicas de PAS y GRO-COT los elementos descritos se hacen más evidentes.

Exámenes de laboratorio postquirúrgico

Examen KOH: micelio tabicado

Tinción de Wright: se observa micelio tabicado.

Cultivo: se aísla *Aspergillus flavus*

Evolución

Paciente con evolución favorable, es dada de alta por servicio de neurocirugía, con resultados de laboratorio y patología se establece el diagnóstico definitivo de **aspergilosis de seno esfenoidal**, es valorada por servicio de Infectología que indica voriconazol 200 miligramos vía oral cada día por 90 días y luego indica alta por su especialidad. En el control

postoperatorio, se compara la imagen de resonancia pre y postoperatoria, observando proceso de seno esfenoidal en transcurso de resolución (figura 2 y 3)

Discusión

Aspergillus spp. es un hongo ubicuo en la naturaleza que crece bien en el suelo, agua, hojas, semillas y material orgánico, por lo tanto, el mecanismo habitual de entrada al organismo humano es por inhalación. Algunos autores^{1,2} aseguran que las especies aisladas de mayor frecuencia son *A. fumigatus*, seguida de *A. flavus*, esta última se presentó en nuestra paciente.

Estudios seriados^{9,11} informan que la sinusitis fúngica del seno esfenoidal causada por *Aspergillus* a pesar de ser una entidad poco frecuente, es una causa importante de morbimortalidad que tiene predilección por individuos mayores de 50 años y de sexo femenino con alteraciones inmunológicas y metabólicas, lo cual coincide plenamente con nuestro caso.

En el caso de estudio se detalla que las manifestaciones clínicas de la paciente son: cefalea moderada a intensa acompañada de periodos intermitentes de secreción nasal mucopurulenta y epistaxis. Estas expresiones han sido descritas por varios autores^{5,9,12-14}, sin embargo, resultan altamente inespecíficas, pues se han documentado casos en los cuales la cefalea no se acompaña de rinorrea, fiebre, ni de otro síntoma que haga sospechar un cuadro de características infecciosas¹⁵. Así mismo, otras manifestaciones reportadas en revisiones sistemáticas que contrastan con nuestra paciente puntualizan el aumento de volumen facial, oftalmoplejía, disminución de agudeza visual, algia facial, disfunción del nervio facial, dolor dental, isquemia del paladar, alteración de conciencia y convulsiones^{5,11,12}.

El diagnóstico de aspergilosis del seno esfenoidal es un tanto dificultoso, debido a lo inusual de sus manifestaciones clínicas y al riesgo de contaminación y colonización de las muestras, no obstante, la tomografía computarizada complementada con la resonancia magnética se considera una prueba de diagnóstico confiable^{2,5,11}, siendo importante la confirmación por cultivo para distinguir la aspergilosis de otras infecciones por hongos filamentosos, aunque se debe recalcar que mediante el examen histopatológico no se puede distinguir entre *Aspergillus* y otros géneros como *Scedosporium* y *Fusarium*, que tienen idéntica morfología^{1,2}. En los casos que se deba establecer un diagnóstico diferencial se puede realizar un cultivo positivo de un entorno normalmente estéril (líquido pleural) que nos dará la certeza de la infección fúngica invasiva. Las técnicas de biología molecular han mostrado resultados prometedores con ventajas potenciales como la rapidez, bajo costo y la capacidad de establecer un diagnóstico a nivel de especie y detectar genes que confieren resistencia antifúngica⁵. En el caso presentado fue de mucha utilidad la resonancia electromagnética cerebral, aunque el diagnóstico definitivo lo estableció el departamento de medicina patológica con el cultivo y el estudio citológico.

La paciente en estudio fue sometida a cirugía endoscópica transnasal para limpieza, curetaje y resección del tejido afecto con terapia antifúngica postoperatoria ambulatoria de apoyo que consiste en voriconazol 200 mg diarios vía oral por el lapso de 3 meses. La terapéutica mencionada ha sido documentada en diversos estudios^{2,9,14} evidenciando tasas globales de éxito postoperatorio de hasta el 92%, generando muy baja recurrencia y el alivio de los síntomas (sobre todo la cefalea). En este sentido, otros autores^{11,15} mencionan que los pacientes con complicaciones oculares mostraron malos resultados de tratamiento, contrastando con lo observado en nuestra paciente, quien no tuvo este tipo de complicaciones. Sin embargo, creemos que la aspergilosis esfenoidal con afectación ocular debe tratarse de forma emergente mediante intervención quirúrgica inmediata, sumada al tratamiento agresivo con antimicóticos y esteroides sistémicos por la alta letalidad reportada que supera el 50% en la mayoría de los casos.

Conclusiones

Luego de analizar el caso presentado y remitiéndonos a la evidencia científica revisada se concluye que la aspergilosis esfenoidal es una patología poco frecuente, pero de alta mortalidad en pacientes con compromiso inmunológico y metabólico. El agente etiológico es un hongo del género *Aspergillus*, especies *A. fumigatus*, seguida de *A. flavus* como las más frecuentes, presentando síntomas poco frecuentes, en donde sobresale la cefalea, por lo que el diagnóstico oportuno mediante tomografía computarizada y resonancia magnética permite un manejo efectivo que consiste en cirugía transnasal endoscópica más terapia antifúngica con voriconazol. El diagnóstico definitivo se realiza mediante estudios histológicos. El pronóstico de los pacientes con compromiso anatómico más allá del seno esfenoidal (complicaciones intracraneales) es devastador, requiriendo la intervención rápida de un equipo multidisciplinario.

Referencias

1. Walsh TJ, Anaissie EJ, Denning DW, Herbrecht R, Kontoyiannis DP, Marr KA, et al. Treatment of Aspergillosis: Clinical Practice Guidelines of the Infectious Diseases Society of America. CID [Internet]. 1 de febrero de 2008 [consultado el 20 de febrero de 2020]; 46(3):327-60. Disponible en: <https://academic.oup.com/cid/article/46/3/327/386777>
2. Fortún J, Meije Y, Fresco G, Moreno S. Aspergilosis. Formas clínicas y tratamiento. Enferm Infecc Microbiol Clin. [Internet]. 16 de febrero de 2012 [consultado el 25 de febrero de 2020]; 30(4):201-8. Disponible en: <https://www.elsevier.es/es-revista-enfermedades-infecciosas-microbiologia-clinica-28-pdf-S0213005X12000316> doi: 10.1016/j.eimc.2011.12.005
3. Kamble R, Joshi J, Pendurkar S. Case Study Paranasal Sinus Aspergillosis: A Case Report and Review of Literature. Int.J.Curr.Microbiol.App.Sci [Internet]. Septiembre de 2015 [consultado el 25 de febrero de 2020]; 4(9):314-22. Disponible en: <https://www.ijcmas.com/vol-4-9/Rahul%20Kamble,%20et%20al.pdf>

4. Leterme G, Doger DeSpeville E, Delagrande A. Enfermedades otorrinolaringológicas en medio tropical. EMC-Otorrinolaringología [Internet]. febrero de 2020 [consultado el 10 de marzo de 2020]; 49(1):1–10. Disponible en: [https://doi.org/10.1016/S1632-3475\(19\)43323-7](https://doi.org/10.1016/S1632-3475(19)43323-7)
5. Segal BH. Aspergillosis. N Engl J Med [Internet]. 30 de abril de 2009 [consultado el 10 de marzo de 2020]; 360(18):1870–84. Disponible en: <http://www.nejm.org/doi/abs/10.1056/NEJMra0808853> doi: 10.1056/NEJMra0808853
6. Bartoll P. ORL. En: Gamundi M, editor. Farmacia Hospitalaria Tomo II [Internet]. 3ra ed. Madrid: Sociedad Española de Farmacia Hospitalaria; c2002 [consultado el 20 de noviembre del 2019]. pags.1265–90. Disponible en: <https://www.sefh.es/bibliotecavirtual/fhtomo2/CAP16.pdf>
7. García Posada MJ, García Allende N, Radosta MF, Sánchez AV, Maldonado I. Micosis rino-orbito-cerebral: coinfección por Aspergillus sclerotiorum y Rhizopus microsporum en un huésped inmunosuprimido. Reporte de un caso. Infectio [Internet]. 2019 enero-marzo [consultado el 12 de marzo de 2020]; 23(1):55-7. Disponible en: <http://dx.doi.org/10.22354/in.v23i1.757>
8. Barnes PD, Marr KA. Aspergillosis: Spectrum of Disease, Diagnosis, and Treatment. Infect Dis Clin N Am [Internet]. septiembre de 2006 [consultado el 12 de marzo de 2020]; 20(3):545–61. Disponible en: <https://doi.org/10.1016/j.idc.2006.06.001>
9. They A, Espitalier F, Cassagnau E, Durand N, Malard O. Clinical features and outcome of sphenoid sinus aspergillosis: A retrospective series of 15 cases. Eur Ann Otorhinolaryngol Head Neck Dis [Internet]. Agosto de 2012 [consultado el 14 de marzo de 2020]; 129(4):179–84. Disponible en: <http://dx.doi.org/10.1016/j.an-ortl.2011.06.005>
10. Cedeño R, Villamil K, Patiño V, Alvarado A. Rinosinusitis fúngica no invasiva correlación clínica – imagenológica. Reciamuc [Internet]. enero de 2018 [consultado el 14 de marzo de 2020]; 2(1):462–79. Disponible en: <https://reciamuc.com/index.php/RECIAMUC/article/view/35/33>
11. Jung JH, Cho GS, Chung YS, Lee BJ. Clinical characteristics and outcome in patients with isolated sphenoid sinus aspergilloma. Auris Nasus Larynx [Internet]. 1 de abril de 2013 [consultado el 14 de marzo de 2020]; 40(2):189–93. Disponible en: <http://dx.doi.org/10.1016/j.anl.2012.07.008>
12. Penna R M, Barahona A L, Ruz M P, Valdés P C. Rinosinusitis fúngica invasiva aguda: Actualización en pacientes adultos y pediátricos. Rev. Otorrinolaringol. Cir. Cabeza Cuello [Internet]. septiembre de 2019 [consultado el 14 de marzo de 2020]; 79(3):366–73. Disponible en: <http://dx.doi.org/10.4067/S0718-48162019000300366>
13. Sadashiva N, Nandeesh BN, Shukla D, Bhat D, Somanna S, Devi BI. Isolated Sphenoid Sinus Lesions: Experience with a Few Rare Pathologies. J Neurosci Rural Pract [Internet]. 4 de enero de 2017 [consultado el 14 de marzo de 2020]; 8(1):107–13. Disponible en: <http://www.thieme-connect.de/DOI/DOI?10.4103/0976-3147.193540>
14. Gunbey E, Aslan K, Gunbey H, Karli R, Kardas S. A rare cause of analgesic-resistant chronic headache: Isolated Aspergilloma of the Sphenoid Sinus. Ağrı - J Turkish Soc Algol [Internet]. Abril de 2016 [consultado el 14 de marzo de 2020]; 29 (2):82–5. Disponible en: <http://www.agridergisi.com/jvi.aspx?pdire=agri&plng=eng&un=AGRI-87049>
15. Rodríguez MA, Benito Navarro JR, Porras E. Aspergilosis esfenoidal, una sospecha poco habitual. Rev. Otorrinolaringol. Cir. Cabeza Cuello [Internet]. Agosto de 2008 [consultado el 14 de marzo de 2020]; 68:171–7. Disponible en: <http://dx.doi.org/10.4067/S0718-48162008000200009>

